



**UNIVERSIDADE FEDERAL DA BAHIA  
INSTITUTO DE CIÊNCIAS DA SAÚDE  
PROGRAMA DE PÓS-GRADUAÇÃO EM PROCESSOS INTERATIVOS DOS  
ÓRGÃOS E SISTEMAS**

**LUCIANA SOARES DE ANDRADE FREITAS OLIVEIRA**

**DIAGNÓSTICO DE CÁRIE PROXIMAL POR  
RADIOGRAFIA DIGITAL E POR  
TOMOGRAFIA COMPUTADORIZADA DE FEIXE  
CÔNICO:  
ESTUDO COMPARATIVO**

Salvador  
2014

**LUCIANA SOARES DE ANDRADE FREITAS OLIVEIRA**

**DIAGNÓSTICO DE CÁRIE PROXIMAL POR  
RADIOGRAFIA DIGITAL E POR  
TOMOGRAFIA COMPUTADORIZADA DE FEIXE  
CÔNICO: ESTUDO COMPARATIVO**

Tese apresentada ao Programa de Pós-Graduação em Processos Interativos dos Órgãos e Sistemas, Instituto de Ciências da Saúde, Universidade Federal da Bahia, como requisito parcial para obtenção do grau de Doutor em Processos Interativos dos Órgãos e Sistemas.

Orientador: Prof. Livre Docente Paulo Sérgio Flores Campos

Co-Orientadora: Prof<sup>ª</sup>. Dr<sup>ª</sup>. Daniela Pita de Melo

Salvador  
2014

Ficha catalográfica elaborada pela Biblioteca Universitária de Saúde,  
SIBI - UFBA.

O48 Oliveira, Luciana Soares de Andrade Freitas  
Diagnóstico de cárie proximal por radiografia digital e por tomografia computadorizada de feixe cônico: estudo comparativo / Luciana Soares de Andrade Freitas Oliveira. – Salvador, 2014.  
98 f.  
  
Orientador: Prof. Dr. Paulo Sérgio Flores Campos.  
  
Tese (Doutorado) – Universidade Federal da Bahia. Instituto de Ciências da Saúde, 2014.  
  
1. Odontologia. 2. Cárie Dentária. 2. Tomografia Computadorizada. 4. Radiografia. I. Campos, Paulo Sérgio Flores. II. Universidade Federal da Bahia. III. Título.  
CDU 616.314

LUCIANA SOARES DE ANDRADE FREITAS OLIVEIRA

DIAGNÓSTICO DE CÁRIE PROXIMAL POR  
RADIOGRAFIA DIGITAL E POR  
TOMOGRAFIA COMPUTADORIZADA DE FEIXE CÔNICO:  
ESTUDO COMPARATIVO

Tese apresentada como requisito parcial para obtenção do grau de  
Doutor em Processos Interativos dos Órgãos e Sistemas, Instituto de Ciências  
da Saúde da Universidade Federal da Bahia.

Aprovada em \_\_\_\_\_.

Banca Examinadora

Paulo Sérgio Flores Campos – Orientador \_\_\_\_\_  
Livre Docente em Radiologia Odontológica pela Faculdade de Odontologia da Universidade de  
São Paulo, São Paulo, Brasil  
Universidade Federal da Bahia

Elisângela de Jesus Campos \_\_\_\_\_  
Doutora em Medicina e Saúde pela Universidade Federal da Bahia, Bahia, Brasil  
Universidade Federal da Bahia

Fabiana Paim Rosa \_\_\_\_\_  
Doutora em Odontologia (Periodontia) pela Universidade de São Paulo, São Paulo, Brasil  
Universidade Federal da Bahia

Luciana Cardoso Fonseca \_\_\_\_\_  
Doutora em Odontologia (Diagnóstico Bucal) pela Universidade de São Paulo, São Paulo, Brasil  
Pontifícia Universidade Católica de Minas Gerais

Daniela Pita de Melo \_\_\_\_\_  
Doutora em Radiologia Odontológica pela Universidade Estadual de Campinas, São Paulo, Brasil  
Universidade Estadual da Paraíba

Dedico este trabalho  
a minha avó Regina (*in memoriam*),  
que me ensinou e me incentivou a não desistir dos meus sonhos.  
a meus pais, Maurício e Luzia,  
por todo amor e apoio em todas as fases da minha vida,  
principalmente por terem me ensinado a ser uma pessoa melhor.  
a meus pais emprestados, Salomão e Maria Ângela,  
por terem me acolhido e me apoiado nesta jornada.  
a meu irmão, Guiga,  
por estar ao meu lado em todos os momentos de minha vida.

## AGRADECIMENTOS

A Deus, por ter iluminado o meu caminho e me guiado para que eu completasse mais uma etapa da minha vida.

A meus pais, Maurício e Luzia, por terem me dado forças sempre que precisei e, principalmente, pelo amor incondicional. Vocês são a minha fonte inspiradora, amo muito vocês.

A meu irmão, Guilherme, meu melhor amigo, companheiro de todas as horas, que me confiou o meu maior presente, meu dindo Arthur.

A meus pais empreitados, Salomão e Maria Ângela, pela amizade e apoio. Muito obrigada!

Aos meus primos, tios, avô e agregados, que formam as minhas famílias Freitas Oliveira e Soares de Andrade. Muito obrigada pelo amor de vocês! Gostaria de dividir essa conquista com vocês!

Ao meu orientador, Prof. Paulo Flores, por ter acreditado em mim e me ensinado a amar a Radiologia e a vida acadêmica. Se hoje estou completando esta etapa, foi porque acreditou em mim quando pedi para ser sua bolsista de iniciação científica 7 anos atrás. Muito obrigada!

À minha co-orientadora, Profa. Dra. Daniela Pita, por ter sido, muito mais que uma orientadora, uma amiga fiel, sempre disponível para me ajudar.

À Profa. Iêda Crusoé, por ter sido muito mais do que minha professora de graduação e especialização, uma profissional competente e dedicada, por ter sido, muito mais que minha professora de graduação e especialização, fonte inspiradora para o meu futuro profissional.

À Profa. Fabiana Paim, minha orientadora de mestrado, que me mostrou que desafios podem ser superados e que devemos aprender com eles. Obrigada Fabi por ter confiado em mim e pelos grandes ensinamentos.

Aos Profs. Christiano Oliveira e Andréa Pontual, por terem contribuído na execução deste trabalho.

Aos Profs. Ruben Pauwels e Renhilde Jacobs, pela disponibilidade e imensa contribuição na execução desta pesquisa. A ajuda de vocês foi muito importante nessa conquista.

À Mari Torres, pela ajuda e papel fundamental como avaliadora desta pesquisa.

Ao Prof. Roberto Paulo Correia de Araújo, idealizador e coordenador deste Programa de Pós-Graduação, sempre disponível e disposto a ajudar. Muito obrigada pela sua contribuição neste trabalho, sem a sua ajuda eu não teria conseguido finalizar este trabalho.

Ao Laboratório de Bioquímica Oral, pela disponibilização do espaço e de equipamentos para execução desta pesquisa, em especial, aos professores Elisângela Campos e Max Lima e às alunas Midian Assis, Thais Sousa e Yane Costa, pela ajuda especial nas etapas finais desta pesquisa.

Aos meus colegas de Pós-Graduação, pela boa convivência durante o curso. Muito obrigada!

Aos meus amigos da família FOUFBA, por terem participado comigo de mais uma conquista.

Às clínicas Delfin e Villas Dental Image, pela disponibilização dos seus equipamentos de imagem e contribuição nas ilustrações desta tese.

À FAPESB, pelo apoio financeiro nos primeiros anos desta pesquisa.

Aos meus colegas do IFBA, conquista adquirida durante o doutorado, pela compreensão e ajuda.

Às minhas amigas Thais, Luana e Lívia, pela compreensão e ajuda durante esta pesquisa. A contribuição de vocês foi essencial para que eu chegasse até aqui. Muito obrigada!

Aos meus amigos e amigas do Colégio Antônio Vieira, por estarem ao meu lado na conclusão de mais uma etapa da minha formação.

A todos que, de alguma forma, contribuíram para mais esta conquista.

*Escale cada montanha,  
Explore-as de alto a baixo,  
Passe por cada desvio,  
Por todos os caminhos que conhecer.*

*Escale cada montanha,  
Cruze cada riacho  
Siga todos os arcos-íris  
Até encontrar o seu sonho.*

**Climb every mountain,  
do filme *The Sound of Music* (1959)**



OLIVEIRA, Luciana Soares de Andrade Freitas. *Diagnóstico de cárie proximal por radiografia digital e por tomografia computadorizada de feixe cônico: estudo comparativo*. 98f. il. 2014. Tese (Doutorado) – Instituto de Ciências da Saúde, Universidade Federal da Bahia, Salvador, 2014.

## RESUMO

A introdução de medidas preventivas de saúde oral levou a uma modificação nas características das lesões de cáries: elas tornaram-se menores e de crescimento mais lento. Quando localizadas em face proximal, o seu diagnóstico fica ainda mais difícil, já que não é possível uma visão direta dessa região. Busca-se, assim, estabelecer métodos de diagnóstico que permitam detectar lesões de cárie proximal em esmalte antes que seus sinais clínicos de cavitação sejam evidentes. O objetivo deste trabalho, aprovado pelo Comitê de Ética em Pesquisa da Faculdade de Odontologia da UFBA, foi o de avaliar a detecção de cárie proximal em esmalte por diferentes métodos de aquisição de imagem. Foram selecionados 60 dentes humanos para compor a amostra, 12 caninos, 24 pré-molares e 24 molares, que não deveriam apresentar cavitações ou restaurações em suas faces proximais. Eles foram montados em blocos de silicone de maneira sequencial e aleatória para compor 12 *phantoms*, contendo, obrigatoriamente, um canino, dois pré-molares e dois molares. Os *phantoms* foram radiografados utilizando-se o aparelho de raios X Expert DC e, como receptores de imagens, placas de armazenamento de fósforo (PAF) dos sistemas de imagem digital VistaScan Perio Plus e DenOptix. Para a obtenção das imagens tomográficas, foram utilizados três tomógrafos computadorizados de feixe cônico de diferentes *fields of view* (FOV): o Kodak 9000 3D, o 3D Accuitomo 170 e o Scanora. As imagens obtidas foram montadas em *templates* e avaliadas por três Radiologistas de maneira independente quanto à presença/ausência de cáries nas faces proximais. Para obter-se o padrão ouro, os dentes foram seccionados no sentido mesiodistal e avaliados em um microscópio estereoscópico. A análise dos dados foi realizada pelo teste Kappa, para avaliar-se a concordância inter- e intra-avaliadores; foram também calculadas a acurácia, a sensibilidade, a especificidade e seus respectivos intervalos de confiança para cada método, sendo definidos como significativos os valores de  $p \leq 0,05$ . Observou-se que os métodos apresentaram uma baixa sensibilidade para o diagnóstico de cáries, tendo o Kodak 9000 3D em cortes axiais e as radiografias digitais ( $p > 0,05$ ) apresentado a menor sensibilidade, ao passo que o mais sensível foi o Scanora em cortes axiais ( $p = 0,046$ ). As radiografias digitais apresentaram comportamento semelhante ( $p = 1,0$ ). Entre as tomografias, o comportamento, de igual modo, foi semelhante, não se registrando diferenças nos diferentes planos do espaço ( $p > 0,05$ ). A especificidade dos métodos foi alta (de 89,1% a 100%), assim como a sua acurácia geral (70,8% a 79,1%). A despeito de se ter observado uma boa acurácia geral dos métodos, para testá-los em relação ao seu poder de diagnóstico de cáries deve-se levar em consideração a sua sensibilidade, isto é, sua capacidade para distinguir, entre as faces analisadas, aquelas que realmente possuem cáries. Concluiu-se que os métodos testados apresentaram baixa sensibilidade para o diagnóstico de cáries proximais, sobretudo aquelas incipientes, tendo, portanto, valor limitado para este fim.

**Palavras-chave:** Cárie dentária. Tomografia computadorizada de feixe cônico. Radiografia dentária digital.

OLIVEIRA, Luciana Soares de Andrade Freitas. *Diagnosis of proximal caries using digital radiography and cone beam computed tomography: a comparative study*. 98pp. il. 2014. PhD Thesis – Instituto de Ciências da Saúde, Universidade Federal da Bahia, Salvador, 2014.

## ABSTRACT

The use of preventive techniques of oral health has led to changes in caries' characteristics: they became smaller and their growth, slower. Whenever its development occurs on a proximal surface, its diagnosis is more difficult, because it forbids a direct view of the region. Recent researches are focused on the development of new diagnostic methods that enables proximal enamel caries detection before the clinical signs of cavitation occurs. The aim of this study is to evaluate the detection of proximal caries using different methods of image acquisition. This study was approved by the Research Ethics Committee of UFBA Dentistry School. 60 human teeth without cavitations and restorative materials in their proximal surface were selected as a sample: 12 canines, 24 premolars, and 24 molars. They were mounted randomly, however respecting their natural order in 12 silicon blocks. Each one of the 12 phantoms had one canine, two premolars, and two molars. Phantoms were radiographed using an Expert DC X-ray machine, and the following images plates were used: VistaScan Perio Plus and DenOptix. To acquire the tomographic images, three cone-beam computed tomographic (CBCT) machines with different Fields of View were used: Kodak 9000 3D, 3D Accuitomo 170, and Scanora. Images were mounted in templates and, were then evaluated by three oral radiologists. They should score proximal surfaces for the presence or absence of caries. A gold standard was acquired by sectioning each tooth in sagittal direction and evaluating with stereoscopic microscopy. Kappa statistic was applied to evaluate intra- and inter-rater agreement. Overall accuracy, sensibility, and specificity were also calculated. It was defined with a significant  $p$  value of  $p \leq 0.05$ . All methods had a low sensibility in diagnosing caries. Kodak 9000 3D in axial view and digital radiographies had the lowest sensibilities ( $p > 0.05$ ), and Scanora in axial view had the highest sensibility ( $p = 0.046$ ). Digital radiographies showed similar behavior ( $p = 1.00$ ). CBCT also had similar behavior, and differences in diagnostic sensibility were not detected whenever evaluating in axial or sagittal plans ( $p > 0.05$ ). All methods had high specificities varying from 89.1% to 100%; overall accuracy was also high (70.8–79.1%). Even though the tested methods had high overall accuracy, when a method was tested for its ability in caries diagnosis, sensibility, which is its capability of detecting caries within all surfaces with caries, should not be neglected. It can be concluded that none of the tested methods showed high rates of sensibility, and so they have limited applicability to evaluate proximal caries.

**Keywords:** Dental caries. Cone-beam computed tomography. Radiography, Dental, Digital.

## LISTA DE ILUSTRAÇÕES

Figura 1	Fatores envolvidos na etiologia da cárie dentária .....	23
Figura 2	Fotomicrografia de um segmento de dente, observado com um aumento de 200 vezes, mostrando o aspecto característico da cárie em esmalte .....	26
Figura 3	Fotomicrografia de um segmento de dente, observado com um aumento de 200 vezes, mostrando o aspecto característico da cárie com envolvimento de esmalte e dentina .....	28
Quadro 1	Trabalhos científicos publicados no PubMed, entre 2007 e 2014, sobre avaliação de cárie proximal utilizando-se a TCFC .....	38
Figura 4	Dentes montados em bloco de silicone simulando condição clínica .....	49
Figura 5	Suporte de acrílico para realização das radiografias .....	51
Figura 6	Radiografias digitais adquiridas no VistaScan Perio Plus® para a região de pré-molares (a) e molares (b) .....	52
Figura 7	Radiografias digitais adquiridas no DenOptix® para a região de pré-molares (a) e molares (b) .....	52
Figura 8	Mandíbula com cera utilidade e <i>phantoms</i> adequadamente posicionados .....	53
Figura 9	Mandíbula posicionada em caixa de isopor preenchida com água.....	54
Figura 10	<i>Template</i> em cortes axiais do tomógrafo Kodak 9000 3D.....	55
Figura 11	<i>Template</i> em cortes sagitais do tomógrafo Kodak 9000 3D .....	55
Figura 12	<i>Template</i> em cortes axiais do tomógrafo 3D Accuitomo 170 .....	56
Figura 13	<i>Template</i> em cortes sagitais do tomógrafo 3D Accuitomo 170 .....	57
Figura 14	<i>Template</i> em cortes axiais do tomógrafo Scanora .....	58
Figura 15	<i>Template</i> em cortes sagitais do tomógrafo Scanora .....	58
Figura 16	Tubo de PVC vedado com cera utilidade para inclusão dos dentes.....	60
Figura 17	Dente posicionado em tubo de PVC .....	60

Figura 18	Conjunto tubo de PVC-dente acomodado em copo plástico para polimerização .....	61
Figura 19	Porção radicular incluída em resina epóxi .....	62
Figura 20	Principais aspectos observados nas faces proximais: A - Face hígida, B - Cárie em esmalte, C - Cárie em esmalte, D - Cárie oculta em dentina, E - Cárie cavitada em dentina .....	69
Figura 21	Cortes tomográficos do Kodak 9000 3D mostrando uma cárie em esmalte em corte sagital (A) e axial (B), e uma cárie em dentina em corte sagital (C) e axial (D) .....	70
Figura 22	Cortes tomográficos do 3D Accuitomo 170 mostrando uma cárie em esmalte em corte sagital (A) e axial (B), e uma cárie em dentina em corte sagital (C) e axial (D) .....	71
Figura 23	Cortes tomográficos do Scanora mostrando uma cárie em esmalte em corte sagital (A) e axial (B), e uma cárie em dentina em corte sagital (C) e axial (D) .....	71
Figura 24	Radiografias digitais do VistaScan Perio Plus mostrando uma cárie em esmalte (A) e uma cárie em dentina (B) .....	72
Figura 25	Radiografias digitais do DenOptix mostrando uma cárie em esmalte (A) e uma cárie em dentina (B) .....	72
Quadro 2	Especificações técnicas dos equipamentos de TCFC testados .....	83

## LISTA DE TABELAS

Tabela 1	Concordância interavaliador para o tomógrafo Kodak 9000 3D .....	66
Tabela 2	Concordância interavaliador para o tomógrafo 3D Accuitomo 170 .....	66
Tabela 3	Concordância interavaliador para o tomógrafo Scanora .....	67
Tabela 4	Concordância interavaliador para o sistema digital VistaScan Perio Plus ..	67
Tabela 5	Concordância interavaliador para o sistema digital DenOptix .....	67
Tabela 6	Concordância intravaliador para os sistemas de imagem testados .....	68
Tabela 7	Diagnóstico ao exame microscópico .....	69
Tabela 8	Acurácia, sensibilidade e especificidade dos métodos testados .....	73
Tabela 9	Detecção de cáries pelos sistemas de imagem testados .....	74

## LISTA DE ABREVIATURAS E SIGLAS

ALARA	<i>As low as resonable achivable</i>
CCD	Dispositivo de carga acoplada
CMOS	Semicondutor de óxido de metal complementar
CPO-D	Dentes permanentes cariados perdidos e obturados
DICOM	<i>Digital Imaging Communications in Medicine</i>
dpi	<i>Dots per inch</i>
EEGE	<i>Exponential edge gradient effect</i>
FOTI	Transiluminação por fibra óptica
FOV	<i>Field of view</i>
ICDAS	Sistema Internacional para Visualização e Detecção de Cáries
IgA	Imunoglobulina A
IPS	<i>In-Plane Switching</i>
JPEG	<i>Joint Photographic Experts Group</i>
kV	Quilovoltagem
mA	Miliamperagem
MEC	Monitor Eletrônico de Cáries
µm	Micrômetro
mm	Milímetro
OCT	Tomografia de Coerência Óptica
PAF	Placa de armazenamento de fósforo
pH	Potencial hidrogeniônico
pl/mm	Pares de linha por milímetro
PVC	Polivinil cloreto
QLF	Quantificação de fluorescência a laser
SM	<i>Streptococcus mutans</i>
TC	Tomografia Computadorizada
TCFC	Tomografia Computadorizada de Feixe Cônico
TE	Tempo de exposição
UFBA	Universidade Federal da Bahia
UniViSS	Sistema Universal de Escores Visuais

## SUMÁRIO

<b>1</b>	<b>INTRODUÇÃO</b> .....	16
<b>2</b>	<b>REVISÃO DA LITERATURA</b> .....	19
2.1	CÁRIE DENTÁRIA .....	20
<b>2.1.1</b>	<b>Etiologia e fatores de risco</b> .....	20
<b>2.1.2</b>	<b>Ultraestrutura da cárie dentária</b> .....	24
<b>2.1.3</b>	<b>Métodos de diagnóstico</b> .....	28
2.1.3.1	<i>Exame visual</i> .....	29
2.1.3.2	<i>Métodos instrumentais</i> .....	30
2.1.3.3	<i>Exames de imagem</i> .....	32
2.1.3.3.1	<i>Radiografia interproximal</i> .....	34
2.1.3.3.2	<i>Tomografia Computadorizada de Feixe Cônico</i> .....	37
<b>3</b>	<b>JUSTIFICATIVA</b> .....	42
<b>4</b>	<b>HIPÓTESES</b> .....	44
4.1	HIPÓTESE VERDEIRA .....	45
4.2	HIPÓTESE NULA .....	45
4.3	HIPÓTESE NEGATIVA .....	45
<b>5</b>	<b>OBJETIVOS</b> .....	46
5.1	OBJETIVO GERAL .....	47
5.2	OBJETIVOS ESPECÍFICOS .....	47
<b>6</b>	<b>METODOLOGIA</b> .....	48
6.1	SELEÇÃO E PREPARAÇÃO DA AMOSTRA .....	49
6.2	AQUISIÇÃO DAS IMAGENS .....	50
<b>6.2.1</b>	<b>Radiografias digitais</b> .....	50
<b>6.2.2</b>	<b>Tomografias Computadorizadas de Feixe Cônico</b> .....	53
6.2.2.1	<i>Kodak 9000 3D</i> .....	54
6.2.2.2	<i>3D Accuitomo 170</i> .....	56

6.2.2.3	<i>Scanora</i> .....	57
6.2.2.4	<i>Montagem dos templates</i> .....	59
6.3	<b>OBTENÇÃO DO PADRÃO OURO</b> .....	59
<b>6.3.1</b>	<b>Inclusão dos dentes em resina</b> .....	59
<b>6.3.2</b>	<b>Preparação da amostra e análise microscópica</b> .....	62
6.4	<b>ANÁLISE DAS IMAGENS</b> .....	63
6.5	<b>ANÁLISE DOS DADOS</b> .....	64
<b>7</b>	<b>RESULTADOS</b> .....	65
<b>8</b>	<b>DISCUSSÃO</b> .....	76
<b>9</b>	<b>CONCLUSÃO</b> .....	86
	<b>REFERÊNCIAS</b> .....	88
	<b>ANEXO</b> .....	98



# **1 INTRODUÇÃO**

A cárie dentária é uma doença de alta prevalência na população mundial. No Brasil, medidas do Governo Federal, como a inserção da equipe de Saúde Bucal no Programa de Saúde da Família e a fluoretação da água contribuíram, nos últimos anos, para uma redução de cerca de 26% no número médio de dentes permanentes cariados-perdidos-obturados (CPO-D) aos 12 anos, segundo resultados divulgados pelo Projeto SBBrasil em 2010 (BRASIL, 2012).

Apesar da redução observada, o valor médio do índice CPO-D aos 12 anos no Brasil (2,07) ainda é superior ao da população mundial (1,6) (BRASIL, 2012). Isso pode estar associado à etiologia multifatorial e complexa da doença cárie, para cujo desenvolvimento contribuem fatores associados à dieta, à exposição ao flúor, à composição da microbiota oral, aos hábitos de higiene oral, além de fatores genéticos, imunológicos e socioculturais, dentre outros (WRIGHT, 2010).

A identificação precoce dos fatores de risco contribui para um melhor prognóstico e controle da doença. Atualmente, uma das metas da Odontologia Preventiva é o seu diagnóstico em estágios iniciais, antes mesmo que cavitações sejam percebidas clinicamente, visando-se à aplicação de tratamentos conservadores da estrutura dental (KIDD, 2011).

O diagnóstico clínico de lesões incipientes nem sempre é possível, principalmente quando localizadas nas faces proximais dos dentes, o que exige o emprego de métodos de diagnóstico com alta reprodutibilidade e fidedignidade para seu reconhecimento (PRETTY; ELLWOOD, 2013; TSUCHIDA et al., 2007).

Um método complementar adequado ao diagnóstico de cáries localizadas nas faces proximais é a radiografia interproximal. Com alta sensibilidade e especificidade para detectar cáries proximais de tamanhos variados (KAMBUROGLU et al., 2012; NEWMAN et al., 2009), contribui, ainda, no monitoramento da lesão de cárie ao longo do tempo, já que procedimentos de remineralização podem interromper ou reverter a progressão da lesão, levando a mudanças na qualidade e na quantidade de minerais no esmalte dentário (WENZEL, 2004).

Entretanto, em lesões iniciais restritas ao esmalte, a sensibilidade e a especificidade do método podem ser mais baixas (MAIA et al., 2011), uma vez que essas lesões não apresentam desmineralização suficiente para produzir atenuação do feixe de radiação X. Soma-se a isso o fato de as porções de esmalte hígido poderem se sobrepor às regiões de desmineralização do esmalte na imagem radiográfica, não sendo possível detectá-las nas radiografias interproximais (KAMBUROGLU et al., 2012; PONTUAL et al., 2010).

Cabe, dessa forma, a utilização de um método de boa acurácia, que permita a detecção das desmineralizações iniciais sem sobreposição de imagem, e a Tomografia Computadorizada de Feixe Cônico (TCFC), por ser um método de imagem que permite a visualização do tecido em três dimensões, vem sendo apontada como de uso benéfico na clínica odontológica (AKDENIZ; GRÖNDAHL; MAGNUSSON, 2006; QU et al., 2011). No entanto, os resultados da TCFC em termos de acurácia, sensibilidade e especificidade para o diagnóstico de cáries proximais ainda é controverso. Alguns aparelhos de TCFC apresentam alto grau de concordância com o exame histopatológico na determinação da profundidade de pequenas lesões cariosas proximais (AKDENIZ; GRÖNDAHL; MAGNUSSON, 2006), ao passo que outros têm falhado nessa detecção (HAITER-NETO; WENZEL; GOTFREDSSEN, 2008). Como a TCFC vem sendo cada vez mais solicitada para o planejamento de tratamentos odontológicos, poderia ser também utilizada para diagnosticar lesões iniciais restritas ao esmalte.

Desse modo, o presente trabalho pretende avaliar o diagnóstico de cárie proximal em esmalte com a utilização de radiografias digitais e de TCFCs.

## **2 REVISÃO DA LITERATURA**

## 2.1 CÁRIE DENTÁRIA

### 2.1.1 Etiologia e fatores de risco

A cárie dentária é uma doença de etiologia complexa e multifatorial, caracterizada por um estágio inicial de desmineralização do esmalte dentário, podendo evoluir para um estágio de cavitação com envolvimento do tecido dentinário e pulpar. Alguns fatores como nutrição, morfologia dentária, exposição ao flúor, microbiota oral, fluxo salivar e higiene oral podem contribuir para a sua etiologia e patogenicidade (WRIGHT, 2010).

Os microrganismos e comunidades complexas de microrganismos são os principais responsáveis pela maioria das transformações bioquímicas da cavidade oral. Entretanto, para que apresentem propriedades cariogênicas, eles devem possuir capacidade de adesão e de produção de ácidos, como também tolerância ao ácido. Já ficou demonstrado que as bactérias do grupo *Streptococcus non-mutans* são as responsáveis pelo início da cárie, enquanto os *Streptococcus mutans* (SM) contribuem para sua progressão (PETERSON et al., 2011).

Conhecem-se algumas propostas de modelos para o desenvolvimento da doença cárie (MARSH, 1994; TAKAHASHI; NYVAD, 2008; TAKAHASHI; NYVAD, 2011). Inicialmente, acreditava-se na “hipótese da placa específica”, que apontava apenas um número limitado de espécies bacterianas como responsável pelo seu desenvolvimento (KUTSCH; YOUNG, 2011; MARSH, 1994). Achados laboratoriais e clínicos comprovaram que não apenas os *Streptococcus mutans* e os *Lactobacilos* participavam do desenvolvimento da cárie, mas diversos microrganismos estariam nele envolvidos. Supôs-se, então, que uma mudança no meio ambiente do biofilme levaria a uma mudança na microflora residente, ocasionando um desequilíbrio causador do desenvolvimento da doença, modelo esse que ficou conhecido como “hipótese da placa ecológica” (MARSH, 1994), por acreditar-se que as mudanças na ecologia da microflora oral seriam determinadas pela competição por nutrientes (TAKAHASHI; NYVAD, 2008). A seguir, observou-se que era o pH, e não a disponibilidade de carboidratos, que gerava a pressão seletiva, favorecendo a colonização de microrganismos cariogênicos no biofilme (MARSH, 1994). Alterações na disponibilidade de açúcares, mudanças no pH e na microflora seriam, portanto, os responsáveis pelo

processo dinâmico e reversível de desmineralização e remineralização da superfície dentária (MARSH, 2006).

O “modelo ecológico estendido do biofilme”, atualmente aceito, propõe que vários patógenos estejam envolvidos no processo, não apenas as bactérias acidúricas e acidogênicas. Segundo essa hipótese, os *Streptococcus non-mutans* e os *Actinomyces* seriam os responsáveis pela manutenção da estabilidade dinâmica do biofilme dental, apesar de sua capacidade de produzir ácidos, pelo metabolismo de carboidratos provenientes da dieta, levando, conseqüentemente, a uma diminuição do pH, o que poderia contribuir para a desmineralização da superfície dentária. Desse modo, a cárie não se desenvolveria, porque mecanismos homeostáticos intrínsecos do biofilme neutralizariam o pH; porém, na ocorrência de aumento no suprimento de açúcares e/ou redução na secreção salivar, estabelecer-se-ia sua diminuição (TAKAHASHI; NYVAD, 2008).

As bactérias mencionadas, que conseguem sobreviver no ambiente ácido e adaptar-se ao novo ambiente, passam a produzir mais ácidos, podendo causar a desmineralização da superfície dentária (KUTSCH; YOUNG, 2011), criando um ambiente propício para a colonização de bactérias acidúricas, como os *Streptococcus mutans* e os *Lactobacilos*, que serão responsáveis pela progressão da doença (TAKAHASHI; NYVAD, 2008). Quando as bactérias produtoras de ácido dominam o biofilme, causam um desequilíbrio no processo normal de desmineralização e remineralização do dente, resultando um período prolongado de pH baixo e conseqüente perda de minerais (KUTSCH; YOUNG, 2011). Assim, a cárie dentária é, tipicamente, uma doença de origem bacteriana, que depende de alterações no meio bucal. Variações no nível de ácido e no fluxo salivar, presença e frequência de carboidratos refinados e de alimentos ou bebidas açucaradas podem propiciar a proliferação de bactérias na cavidade oral (MOUNT, 2005).

Para que o consumo de açúcares contribua para esse processo, é necessário que eles permaneçam por longos períodos em contato com a superfície dentária. A ingestão de alimentos de consistência pastosa ricos em açúcares e a frequência de sua ingestão são fatores que aumentam o tempo ao qual o dente e as bactérias estão expostos aos açúcares, elevando seu potencial cariogênico (GUPTA et al., 2013). Se uma higienização adequada não for realizada, os carboidratos servirão de nutrientes para o metabolismo de bactérias com esse potencial.

Uma exposição precoce a essas bactérias pode igualmente aumentar o risco de desenvolvimento da doença (KISHI et al., 2009). Alguns hábitos domésticos, como o

compartilhamento de talheres e de escovas de dente ou o ato de beijar crianças pequenas, podem levar a uma transmissão vertical de patógenos orais dos pais, principalmente das mães (BRETZ; THOMAS; WEYANT, 2013; KISHI et al., 2009). Körber, Cornejo e Giménez (2005) atestaram, em crianças cujas mães apresentavam baixa taxa de SM, uma alta taxa de colonização por essa bactéria. Além dessa transmissão vertical, pode ocorrer, entre crianças em fase escolar, a transmissão de forma horizontal (BACA et al., 2012; DOMEJEAN et al., 2010). Fica assim demonstrado que outras fontes de infecção podem atuar no processo, e que alguns fatores podem contribuir para a colonização de bactérias, como os hábitos alimentares e de higiene oral.

O desenvolvimento da doença pode, também, estar relacionado com o nível socioeconômico da família. Crianças oriundas de famílias de baixo nível socioeconômico têm maior prevalência de perdas dentárias precoces por cáries dentárias do que crianças de famílias de nível socioeconômico mais elevado (ALVES et al., 2014).

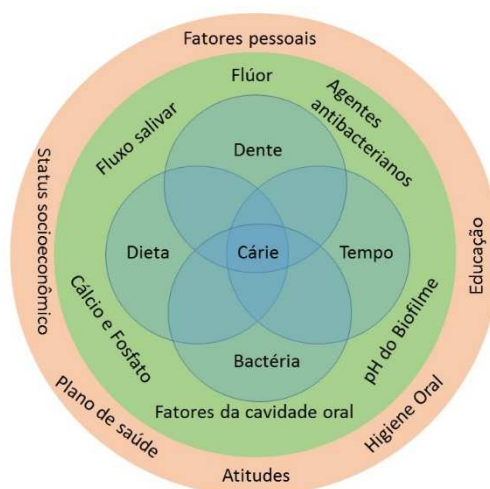
Os comportamentos e os cuidados de saúde também são diretamente influenciados pelos costumes familiares (ALM et al., 2008). Estudos constataam uma maior ocorrência de cáries em filhos adolescentes de mães com pobre saúde oral, atestando-se um menor índice da doença entre aqueles instruídos, desde a infância, a escovar os dentes pelo menos três vezes ao dia (ALM et al., 2008). A higienização adequada é responsável pela desorganização e remoção do biofilme bacteriano e de restos alimentares, diminuindo o tempo ao qual os dentes ficam expostos aos metabólitos bacterianos (PEDRAZZI et al., 2009).

Outro mecanismo de proteção é a fluoretação da água. É menor a ocorrência de cáries entre crianças que bebem água fluoretada do que entre aquelas às quais não se disponibiliza essa proteção (KANAGARATNAM et al., 2009), resultado semelhante igualmente comprovado entre adultos (SLADE et al., 2013). O flúor reforça a estrutura mineral do dente e, ao promover a remineralização, utilizando o cálcio presente na saliva, ocasiona uma estabilização da estrutura mineral contra o ataque ácido, formando a fluorapatita (HICKS; GARCIA-GODOY; FLAITSZ, 2004; ZIMMER; JAHN; BARTHEL, 2003).

Fatores inerentes ao hospedeiro, como a morfologia e a estrutura do dente, podem tornar o sítio mais susceptível ao desenvolvimento da doença cárie. Podem-se citar as hipoplasias dentárias, a presença de irregularidades na superfície dentária, os sulcos e as fissuras profundas como fatores que aumentam a retenção de placa e a aderência bacteriana, elevando a colonização de bactérias cariogênicas (HARRIS et al., 2004; LAW; SEOW; TOWNSEND, 2007). Em vista de sua capacidade tampão, a saliva desempenha um papel

protetor, promovendo uma neutralização do pH ácido causado pelo metabolismo bacteriano, e a presença de íons contribui do mesmo modo para o processo de remineralização. Destaque-se, ainda, seu importante papel imunológico e de limpeza ao remover da boca microrganismos e restos de alimentos, de tal modo que, na ocorrência de redução no fluxo salivar, o sítio torna-se mais susceptível à ação dos ácidos bacterianos (LAW; SEOW; TOWNSEND, 2007; TENOVUO, 1997).

Como diversos fatores podem estar relacionados, a cárie é definida como uma doença de etiologia multifatorial e complexa, que depende de numerosas e complexas relações entre seus fatores de risco, assim como da dose, frequência e duração de cada um desses fatores em ação (ZUKANOVIC, 2013). A Figura 1 apresenta um diagrama com o conjunto de fatores relacionados com a etiologia da cárie, adaptado do modelo proposto por Keyes (1960) e Selwitz, Ismail e Pitts (2007). Além da microbiota e dos fatores comportamentais e relacionados ao meio (*status* socioeconômico, higiene oral e dieta), outros podem também estar envolvidos, como os genéticos e os imunológicos.



**Figura 1** - Fatores envolvidos na etiologia da cárie dentária  
Fonte: Adaptado de Keyes (1960) e Selwitz, Ismail e Pitts (2007).

A descoberta do envolvimento genético como um fator de risco ao desenvolvimento da cárie trouxe grandes contribuições para o estabelecimento de medidas preventivas aplicáveis antes mesmo do desenvolvimento da doença (WENDELL et al., 2010). Existe uma relação entre genes envolvidos na preferência por determinado sabor e o risco



aumentado para o desenvolvimento de cáries (WENDELL et al., 2010), podendo haver influência nos hábitos alimentares, principalmente quando o gene estimular uma maior seletividade ao consumo de açúcares (KULKARNI et al., 2013). O polimorfismo dos genes envolvidos no desenvolvimento do esmalte dentário pode elevar a susceptibilidade de cáries (TANNURE et al., 2012) e, de maneira oposta, alguns genes podem propiciar uma ação protetora (KULKARNI et al., 2013; WENDELL et al. 2010). Todavia, note-se que, por ser uma doença multifatorial, apenas a susceptibilidade genética não é suficiente para o seu desenvolvimento, mas uma interação dos genes com fatores ambientais determinantes de susceptibilidade, como hábitos alimentares e baixa exposição ao flúor, por exemplo (KULKARNI et al., 2013; TANNURE et al., 2012).

Não obstante, o sistema imunológico pode também desempenhar um papel protetor pela produção e liberação de anticorpos na saliva, principalmente a IgA secretora, que constitui a primeira linha de defesa da imunidade adaptativa contra antígenos dos SM (PARISOTTO et al., 2011; RUSSELL et al., 2004). Altas taxas totais dessa imunoglobulina podem apontar uma maior imunidade à cárie (PAL et al., 2013). Entretanto, os resultados de algumas experiências são contraditórios, pois já foi comprovado que crianças com e sem cárie podem revelar a mesma taxa de IgA secretora na saliva (NASPITZ et al., 1999), ao passo que, em crianças sem cárie, os níveis totais de IgA podem estar aumentados (PAL et al., 2013; PARISOTTO et al., 2011).

As imunoglobulinas são produzidas pelo sistema imune da mucosa bucal, que também é capaz de motivar uma defesa específica contra bactérias. Na presença de certos patógenos, como o SM, o sistema imune é estimulado a produzir uma resposta vigorosa, secretando anticorpos IgA específicos para SM (RUSSELL et al., 1999), e sua presença determina o grau de cariogenicidade do microrganismo (PARISOTTO et al., 2011). Quando ocorre a interação desses fatores, e métodos preventivos não conseguem reverter o quadro de desmineralização, a doença estabelecer-se-á.

### **2.1.2 Ultraestrutura da cárie dentária**

A cárie é um processo dinâmico em que são percebidos ciclos de desmineralização e remineralização, enquanto estiverem presentes bactérias cariogênicas, carboidratos

fermentáveis e saliva. Pelo seu efeito tampão, a saliva desempenha importante papel protetor nesse processo, por fornecer uma solução saturada de cálcio e fosfato para inibir a desmineralização e produzir a remineralização, bem como por possuir componentes antibacterianos. Variações no pH salivar podem ocorrer durante esse processo dinâmico; em pH salivar neutro (pH=7), há um predomínio da remineralização do dente, ao passo que, em pH ácido (pH<5,5), pode-se atestar a desmineralização do esmalte (FEATHERSTONE, 2008). O primeiro sinal de que o processo de remineralização e desmineralização está em desequilíbrio é o surgimento de manchas brancas no esmalte dentário (HICKS; GARCIA-GODOY; FLAITZ, 2004).

O esmalte é um tecido mineral composto basicamente de material inorgânico (92-94%), representado por cristais de fosfato de cálcio sob a forma de hidroxiapatita; água (2-3%); carbonato (2%); sódio, magnésio, potássio, cloreto e zinco (1%); flúor (0.01-0.05%); e proteínas, lipídeos e carboidratos (<1%) (HICKS; GARCIA-GODOY; FLAITZ, 2004; KATCHBURIAN; ARANA, 1999). Como não possui componentes celulares, os mecanismos de reparo relacionados com o desenvolvimento da cárie e com a sua reversão pela remineralização dependem de processos bioquímicos na interface dente-biofilme (HICKS; GARCIA-GODOY; FLAITZ, 2004). Seu tecido é constituído por estruturas cilíndricas, conhecidas como prismas de esmalte, estruturas tubulares compostas pelos mencionados cristais de hidroxiapatita e localizadas desde a junção cimento-esmalte até sua camada mais superficial; suas zonas periféricas constituem a região interprismática, formada de matriz orgânica (HICKS; GARCIA-GODOY; FLAITZ, 2004).

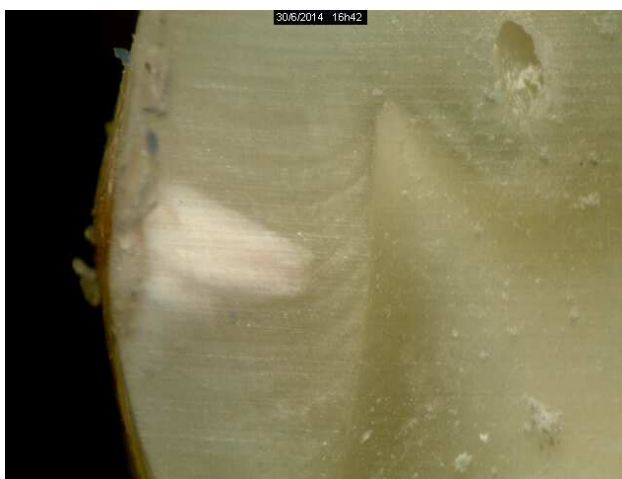Quando o pH atinge níveis abaixo do considerado crítico (pH<5,5), a lesão começa a se desenvolver. Histopatologicamente, as lesões de cárie iniciais são caracterizadas por quatro zonas distintas, descritas da mais profunda para a mais superficial: (1) zona translúcida: camada mais profunda, observada na superfície de avanço da lesão e caracterizada por perda de estrutura mineral; (2) zona escura: área de remineralização com, aproximadamente, 6% de perda mineral, localizada próxima à região de avanço da lesão, adjacente à zona translúcida; (3) corpo da lesão: área maior, caracterizada por uma desmineralização mais intensa; (4) zona superficial: correspondente à superfície praticamente intacta, contorna a lesão e evidencia perda de cerca de 10% do conteúdo mineral (DEYHLE et al., 2014; HICKS; GARCIA-GODOY; FLAITZ, 2004).

Em lesões incipientes, a zona superficial apresenta absorção de raios X semelhante à do esmalte saudável, visto que essa zona pode rapidamente remineralizar ou, até mesmo,

hipermineralizar, graças à ação protetora da saliva e às reações físico-químicas (DEYHLE et al., 2014), que tornam o cristal menos solúvel e mais resistente a um novo ataque ácido (FEATHERSTONE, 2008). Por sua vez, a zona escura, sendo também uma zona de remineralização (DEYHLE et al., 2014), costuma aparecer em lesões de desenvolvimento lento (SHELLIS, 1984). Pode-se, pois, concluir que o desenvolvimento da cárie é um processo complexo e longo, em que estão presentes fases de desmineralização e de remineralização (YANAGISAWA; MIAKE, 2003).

Diferenças no volume dessas zonas podem ser verificadas em grupos de pacientes de diferentes faixas etárias. Em pacientes mais velhos, por exemplo, o volume do corpo da lesão pode ser maior do que em pacientes jovens; nestes últimos, a zona translúcida pode estar mais pronunciada, o que acontece por serem a progressão e o desenvolvimento da cárie processos tempo-dependentes (ARNOLD; GAENGLER; SAEUBERLICH, 2000).

O processo de desmineralização do esmalte pode ocorrer em duas porções diferentes do cristal de hidroxiapatita, na periferia ou no centro (YANAGISAWA; MIAKE, 2003), e segue a orientação dos cristais no esmalte dentário, determinando o formato microscópico típico da lesão, que, normalmente, se assemelha a um cone, com a base voltada para a superfície e o ápice voltado para a dentina (ARNOLD; GAENGLER; SAEUBERLICH, 2000; MOUNT, 2005). É o que mostra a Figura 2.



**Figura 2** - Fotomicrografia de um segmento de dente, observado com um aumento de 200 vezes, mostrando o aspecto característico da cárie em esmalte

Fonte: Acervo pessoal dos autores.

Quando a cárie atinge a dentina, encontra um tecido mineralizado, acelular, composto por hidroxiapatita (50%), material orgânico, predominantemente o colágeno tipo I (30%) e água (20%) (ZAVGORODNIY; ROHANIZADEH; SWAIN, 2008). A dentina é formada por túbulos envoltos por uma zona peritubular altamente mineralizada. Entre esses túbulos, existe uma matriz de colágeno tipo I, cristais de hidroxiapatita e fluido dentinário (ZAVGORODNIY; ROHANIZADEH; SWAIN, 2008), com a presença, no seu interior, de prolongamentos dos odontoblastos provenientes da polpa dentária (KATCHBURIAN; ARANA, 1999).

As lesões observadas nesse tecido mantêm relação com o grau e a extensão da desmineralização do esmalte (ARNOLD; GAENGLER; SAEUBERLICH, 2000). Sua desmineralização gera uma reação no complexo dentino-pulpar em resposta à lesão de cárie, resultando em aposição de dentina reacional nos túbulos dentinários e na câmara pulpar (ARNOLD; KONOPKA; GAENGLER, 2001), podendo evoluir para um quadro de total obstrução desses túbulos (ZAVGORODNIY; ROHANIZADEH; SWAIN, 2008). Como as características desse tecido são diferentes daquelas verificadas no esmalte, a resposta à agressão se manifesta de maneira diferente.

A cárie em dentina pode estar presente em duas camadas principais: uma infectada ou superficial e outra afetada ou profunda (ZAVGORODNIY; ROHANIZADEH; SWAIN, 2008). Na camada profunda ou afetada, observa-se: (1) a dentina primária saudável, mais profunda, com uma dentina peritubular mais mineralizada do que a intertubular; (2) uma zona transparente, com mineralização intratubular, porém com cristais de hidroxiapatita menos densos do que os comprovados na dentina saudável (ARNOLD et al., 2003; ZAVGORODNIY; ROHANIZADEH; SWAIN, 2008). Como ela é adjacente à dentina primária saudável, a formação da camada transparente é um mecanismo de defesa para reduzir a progressão da doença no tecido dentinário (ZAVGORODNIY et al., 2008).

Duas zonas caracterizam a camada superficial ou infectada: (1) a zona de dentina decomposta, a região mais superficial da lesão de cárie, na qual se observa uma dentina mais amolecida, com perda de mineral na dentina peritubular e intertubular; (2) uma zona de dentina desmineralizada, mais profunda, caracterizada por perda de conteúdo mineral e pela presença de túbulos dentinários de diferentes formatos e diâmetros (ARNOLD et al., 2003; ZAVGORODNIY; ROHANIZADEH; SWAIN, 2008).

O formato microscópico da lesão de cárie inicial em dentina em região proximal segue os padrões já notados no esmalte; ele é cônico, com base voltada para a junção

cemento-esmalte e ápice voltado para a polpa (Figura 3). Todavia, em exames tridimensionais, lesões mais extensas exibem um formato de semicírculo ou letra “U”, com concavidade voltada para a polpa (WONG; WILLMOTT; DAVIS, 2006).



**Figura 3** - Fotomicrografia de um segmento de dente, observado com um aumento de 200 vezes, mostrando o aspecto característico da cárie com envolvimento de esmalte e dentina

Fonte: Acervo pessoal dos autores.

O reconhecimento da ultraestrutura da cárie é de extrema importância, visto que cáries iniciais em esmalte podem manifestar alterações igualmente iniciais na dentina, como a formação da zona translúcida (ARNOLD et al., 2003). Visando a uma menor perda tecidual e a um menor comprometimento da estrutura dentária, o diagnóstico dessa lesão deve ser realizado, de preferência, nos estágios iniciais da doença.

### 2.1.3 Métodos de diagnóstico

Com o advento da Odontologia Preventiva, constatou-se um declínio considerável na prevalência da cárie dentária (PRETTY; ELLWOOD, 2013), em decorrência do emprego de medidas como o uso do flúor, que proporciona a remineralização do dente e contribui

para interromper a progressão das cavitações (PARISOTTO et al., 2011). Isso levou a uma modificação das características patognomônicas das lesões cariosas: elas se tornaram menores, e sua progressão acontece de maneira mais lenta (TRANAEUS; SHI; ANGARMANSSON, 2005; TSUCHIDA; ARAKI; OKANO, 2007). Em consequência, a detecção de cáries proximais incipientes e o estabelecimento de um correto diagnóstico tornou-se ainda mais difícil (DEVITO; BARBOSA; FELIPPE FILHO, 2008; KAMBUROGLU et al., 2010b), fazendo-se necessário o desenvolvimento de métodos com alta reprodutibilidade e fidedignidade (TSUCHIDA; ARAKI; OKANO, 2007) para diagnosticá-la precocemente, isto é, em seus estágios ainda iniciais (PRETTY; ELLWOOD, 2013).

Os métodos de diagnóstico disponíveis podem ser agrupados em três categorias principais: exames visuais, métodos instrumentais e métodos por imagem (PRETTY; ELLWOOD, 2013).

#### 2.1.3.1 Exame visual

O exame visual é o método mais utilizado na clínica odontológica. Ele pressupõe que a superfície esteja limpa e seca para uma boa visualização e avaliação (PRETTY; ELLWOOD, 2013), requerendo, para tanto, boa iluminação e uso de ferramentas auxiliares, como espelho, sonda clínica, fio dental e lupa/óculos com magnificação (KÜNISCH et al., 2009).

Como a visualização de lesões de cáries iniciais e não cavitadas constitui-se um grande desafio para o profissional (KÜNISCH et al., 2009), têm sido sugeridos alguns sistemas de diagnóstico e classificação das lesões, com o objetivo de padronizar, descrever e categorizar os estágios de cáries em esmalte, como o Sistema Internacional para Visualização e Detecção de Cáries (ICDAS, do inglês *International Caries Detection and Assessment System*) (ISMAIL et al., 2007) e o Sistema Universal de Escores Visuais (UniViSS, do inglês *Universal Visual Scoring System*) (KÜNISCH et al., 2009), cujo sucesso na aplicação fica na dependência do operador e da sua acuidade na detecção de lesões incipientes. Esses métodos vêm substituindo o índice CPOD proposto pela Organização Mundial de Saúde, o qual é utilizado para medir e comparar a experiência de cárie dentária em populações, ao expressar a média de dentes cariados, perdidos e obturados

(CYPRIANO, SOUSA, WADA, 2005), entretanto, não apresenta códigos para registrar a presença de cáries incipientes em esmalte (SOUZA et al., 2014).

Algumas cáries proximais podem não ser diagnosticadas, principalmente quando os espaços proximais estão fechados, impedindo uma visualização adequada da região (GUEDES et al., 2014), limitação essa que deve ser contornada.

Uma maneira simples para melhorar a visualização da região proximal é a separação temporária de dentes com uso de elásticos ortodônticos, que devem ser posicionados entre os contatos proximais e removidos cerca de 48 horas depois. Conseguindo-se que as faces proximais apresentem ligeira separação, obtém-se uma visualização direta da região de interesse (DEERY et al., 2000), o que pode aumentar em até 50% o sucesso do diagnóstico de lesões de cárie cavitadas, não visualizadas clinicamente (HINTZE; WENZEL; DANIELSEN, 1999), assim como permitir a distinção entre uma lesão ativa e uma inativa (WENZEL, 2004).

A Transiluminação por Fibra Óptica (FOTI, do inglês *Fiber Optic Transillumination*) também pode ser empregada. Esse método qualitativo baseia-se no princípio de que a luz é absorvida em áreas de grande porosidade, como a estrutura dentária descalcificada, resultando em manchas escuras que podem ser adequadamente visualizadas (PRETTY; ELLWOOD, 2013) e estabelecendo-se um contraste entre o tecido hígido e o cariado (TRANAEUS; SHI; ANGAR-MANSSON, 2005). O uso da FOTI pode ampliar em 40% a capacidade de diagnóstico em comparação com o simples exame visual (DEERY et al., 2000).

Os métodos visuais, mesmo aqueles em que são aplicados mecanismos de melhora na visualização, como os mencionados (borrachas ortodônticas e FOTI), dependem da acuidade de interpretação do operador, o que os torna subjetivos. Daí o desenvolvimento de algumas ferramentas com capacidade de detectar, objetivamente, pequenas mudanças de mineralização na lesão (PRETTY; ELLWOOD, 2013).

#### 2.1.3.2 Métodos instrumentais

Dentre os métodos instrumentais disponíveis, o Diagnodent é o mais conhecido e mais utilizado como auxiliar no diagnóstico das condições dentais. O aparelho emite laser

de luz vermelha no dente a ser avaliado, estimulando as moléculas orgânicas e inorgânicas a absorver a luz e emitir fluorescência (TRANAEUS; SHI; ANGAR-MANSSON, 2005). A análise é baseada no fato de que o dente saudável possui pouca ou nenhuma fluorescência, enquanto o tecido cariado possui fluorescência proporcional ao grau de desenvolvimento da lesão (PRETTY; ELLWOOD, 2013; TRANAEUS; SHI; ANGAR-MANSSON, 2005). Essa fluorescência é reconhecida pelo equipamento, e o valor numérico fornecido auxilia o dentista na decisão sobre a escolha do melhor tratamento a ser realizado (YANG; DUTRA, 2005). Apesar da sua boa *performance* na detecção de cáries em dentina, as lesões iniciais em esmalte não são adequadamente percebidas, desde que possuem baixos níveis de fluoróforos, o que compromete o diagnóstico ao serem avaliadas apenas as diferenças na dispersão da luz (PRETTY; ELLWOOD, 2013). Acrescente-se que esse método não consegue distinguir lesões ativas de inativas (YANG; DUTRA, 2005).

Outro instrumento disponível é o Monitor Eletrônico de Cáries (MEC), que, diferentemente do Diagnodent, baseia-se na resistência elétrica dos tecidos (TRANAEUS; SHI; ANGAR-MANSSON, 2005). O esmalte possui resistência maior do que a da dentina, contudo, quanto mais desmineralizados estiverem ambos os tecidos, menor será a sua resistência elétrica (PRETTY; ELLWOOD, 2013; TRANAEUS; SHI; ANGAR-MANSSON, 2005). O MEC utiliza uma única corrente alternada de frequência fixa, e, quando o eletrodo toca a superfície dental a ser examinada, uma corrente elétrica é transmitida e a resistência tecidual é mensurada (PRETTY; ELLWOOD, 2013). Desenvolvido para avaliação de cáries na superfície oclusal, esse método consegue identificar *in vitro* diferenças na porosidade do esmalte no processo de desmineralização-remineralização (WANG et al., 2005), o que o torna prático e objetivo para monitorização das cáries dentárias (PRETTY; ELLWOOD, 2013). Entretanto, pode sofrer interferência do grau de maturação do dente e do seu grau de hidratação (LONGBOTTOM; HUYSMANS, 2004), e sua *performance* de diagnóstico é reduzida na presença de manchas brancas no esmalte (CÔRTEZ; ELLWOOD; EKSTRAND, 2003).



### 2.1.3.3 Exames de imagem

Os exames de imagem aumentam a sensibilidade na detecção de cáries e permitem um acompanhamento da mineralização de pequenas lesões ao longo do tempo. Comparados com os métodos instrumentais anteriormente mencionados, possuem algumas vantagens por permitirem visualizar e comparar pequenas alterações nas lesões de cárie, possibilitando a aplicação de ferramentas que forneçam dados quantitativos e objetivos sobre a unidade ou área em exame (PRETTY; ELLWOOD, 2013).

Como uma desvantagem do método FOTI é a falta de registro digital das sombras capturadas nos dentes com desmineralização/cárie, essa técnica foi aprimorada mais recentemente com o surgimento de um programa computacional. A Imagem Digital pela Transiluminação por Fibra Óptica (DIFOTI, do inglês *Digital Imaging Fiber-Optic Transillumination*) é um método não invasivo de registro digital de imagens (ÁSTVALDSDÓTTIR et al., 2012) que não emite radiação e tem a vantagem de fornecer dados quantitativos sobre as alterações nos tecidos (PRETTY; ELLWOOD, 2013; YANG; DUTRA, 2005). Em sua utilização, a luz é emitida, e uma câmara digital eletrônica CCD (do inglês *charge coupled device*) capta o sinal e o transmite a uma tela de computador, o que permite a visualização das imagens em tempo real (YANG; DUTRA, 2005).

Os resultados envolvendo a DIFOTI ainda são discutíveis. Enquanto, por exemplo, em um estudo, conseguiu-se registrar a profundidade da lesão de maneira mais acurada do que com as radiografias interproximais *in vitro* (ÁSTVALDSDÓTTIR et al., 2012), um outro concluiu pela não possibilidade dessa identificação (YOUNG; FEATHERSTONE, 2005).

Já a Quantificação de Fluorescência a Laser (QLF, do inglês *Quantitative Light-induced Fluorescence*), método similar ao FOTI, emite luz visível para detectar lesões de cáries iniciais e permite acompanhar sua evolução/regressão (PRETTY; ELLWOOD, 2013), quantificando a desmineralização do dente e a severidade da lesão a partir da fluorescência (YANG; DUTRA, 2005). Quando a luz visível na cor azul é emitida, a fluorescência gerada pelos diferentes tecidos sadios/cariados será no espectro de luz vermelha e verde (PRETTY; ELLWOOD, 2013), capturada por uma câmera CCD e transferida para um programa de computador (TRANAEUS; SHI; ANGAR-MANSSON, 2005).

Como as regiões com perda de esmalte emitem menos fluorescência, o programa a quantifica, verificando a perda mineral naquela região (PRETTY; ELLWOOD, 2013) em comparação com o tecido sadio (TRANAEUS; SHI; ANGAR-MANSSON, 2005). A QLF é capaz de detectar a atividade de lesões de cárie *in vivo*, mesmo aquelas em esmalte em estágios iniciais (MELLER et al., 2012), e a remineralização do esmalte *in vitro* (GOMEZ et al., 2014), além de detectar e monitorar quadros de desmineralização em casos de erosão de esmalte *in vitro*, com resultados superiores, por exemplo, aos da Tomografia de Coerência Óptica (OCT, do inglês *Optical Coherence Tomography*) (CHEW et al., 2014). Sua desvantagem se deve ao alto custo do equipamento (TRANAEUS et al., 2001).

A OCT é um método análogo ao da ultrassonografia, utilizando, porém, a luz em vez de ondas sonoras para formar a imagem (CHEW et al., 2014). A fonte de luz do espectro infravermelho, ao medir a magnitude e o tempo de eco da luz de fundo, forma imagens crosseccionais do dente, sem utilizar a radiação ionizante (CHEW et al., 2014; HOLTZMAN et al., 2010). Após a emissão de luz, são geradas reconstruções de imagens da microestrutura do dente em duas ou três dimensões (NAKAJIMA et al., 2014), com alta resolução espacial e em tempo real (HSIEH et al., 2013).

Podendo ser utilizada *in vivo* ou *in vitro*, a OCT apresenta não somente sensibilidade maior do que a da inspeção visual, como também especificidade superior em casos de desmineralizações do esmalte não cavitadas (NAKAJIMA et al., 2014). Sua imagem em alta resolução possibilita diferenciar as imagens de cáries/desmineralizações daquelas do tecido sadio ou de selantes dentários *in vitro* (HOLTZMAN et al., 2010). O método é igualmente eficaz na medição da profundidade da lesão de cárie *in vitro*, com resultados semelhantes ao do exame histológico (MAIA et al., 2010).

Apesar de os métodos até aqui referidos fornecerem bons resultados clínicos, além de serem não invasivos, por não utilizarem radiação ionizante, alguns como a QLF e a OCT podem ser empregados para a avaliação de cáries incipientes em esmalte (HOLTZMAN et al., 2010; MELLER et al., 2012; NAKAJIMA et al., 2014), enquanto outros, como a DIFOTI, carecem ainda de eficácia comprovada (ÁSTVALDSDÓTTIR et al., 2012; YOUNG; FEATHERSTONE, 2005). Desse modo, o exame complementar de escolha para a detecção e o diagnóstico da doença cárie continua sendo a radiografia interproximal (KAMBUROGLU et al., 2010a; MITROPOULOS et al., 2010).

### 2.1.3.3.1 Radiografia interproximal

A radiografia interproximal ou *bitewing* foi descrita pela primeira vez por Howard Riley Raper, em 1925, em trabalho conjunto com a Eastman Kodak Company, no intuito de detectar cáries proximais (LANGLAND; LANGLAIS, 1995). A técnica propõe que, em um único filme, seja possível visualizar, sem sobreposições, as coroas dos dentes superiores e inferiores e a crista óssea alveolar correspondente (WHITE; PHAROAH, 2007).

Para tanto, um receptor de imagens é colocado dentro da boca do paciente com auxílio de um posicionador radiográfico ou com uso de aletas de mordida (WENZEL, 2004). O cone localizador do aparelho de radiação X deve ter uma angulação vertical positiva, para compensar o plano oclusal, que possui uma leve inclinação, enquanto se posiciona a angulação horizontal para evitar a ocorrência de sobreposição das faces proximais de dentes adjacentes, de tal forma que o feixe central de radiação X deve passar paralelamente às faces proximais e perpendicularmente ao filme radiográfico (WHITE; PHAROAH, 2007).

Obtidas com um correto rigor técnico, as radiografias interproximais desempenham um papel importante na detecção de cáries proximais não visíveis clinicamente, constituindo-se em ferramenta auxiliar no exame clínico para detecção de cáries oclusais nas cicatrículas e fissuras (YANG; DUTRA, 2005). Contribuem, ainda, para o monitoramento da lesão de cárie ao longo do tempo, uma vez que procedimentos de remineralização podem interromper ou reverter a progressão da lesão, levando a mudanças na qualidade e quantidade de minerais no esmalte dentário e determinando os estágios clínicos da doença tanto na face oclusal, quanto nas faces proximais (WENZEL, 2004).

Já ficou comprovado que as radiografias interproximais, além de possuírem alta especificidade e sensibilidade para detectar cáries proximais de tamanhos variados (KAMBUROGLU et al., 2012; NEWMAN et al., 2009), oferecem a vantagem de aumentar, em cerca de 20%, a possibilidade de detecção de cáries proximais em crianças com alto risco de cárie (NEWMAN et al., 2009). Porém, sua sensibilidade e especificidade podem ser mais baixas quando as lesões estão restritas ao esmalte (MAIA et al., 2011), pois um aumento na profundidade da lesão no esmalte não contribui para um aumento na sensibilidade do método (PONTUAL et al., 2010). Isso se deve às súbitas perdas de minerais observadas inicialmente no esmalte dentário e ao tamanho da face proximal dos dentes posteriores, que podem gerar uma sobreposição na região desmineralizada (KAMBUROGLU et al., 2012). Desse modo,

em estágios iniciais podem ter formatos irregulares, sem desmineralização suficiente para produzir uma atenuação do feixe de radiação X (PONTUAL et al., 2010), por ser necessária uma desmineralização de 40% a 60% para a produção da imagem radiográfica (YANG; DUTRA, 2005).

É importante identificar, a partir dessas imagens, se as lesões em esmalte estão cavitadas ou não, característica essa determinante na decisão do tratamento adequado, em vista de, no caso de lesões não cavitadas e restritas ao esmalte, serem recomendáveis procedimentos conservadores (AKBARI et al., 2013; HINTZE; WENZEL; DANIELSEN, 1999). Cumpre destacar que determinar-se a diferenciação radiográfica entre desmineralizações em esmalte e cavidades representa, ainda, um grande desafio para os cirurgiões-dentistas (AKBARI et al., 2013).

Uma investigação permitiu concluir que, quando, ao exame radiográfico, as imagens das lesões de cáries foram localizadas na metade mais profunda do esmalte e sem cavitações, nenhuma lesão de cárie se mostrou de igual modo cavitada ao exame clínico, após separação das faces proximais com auxílio de separadores ortodônticos (AKBARI et al., 2013); outro estudo, constatou que apenas em 8% dos casos as radiografias não exibiram as lesões como cavitadas, tendo sido, contudo, previamente percebidas ao exame clínico (HINTZE; WENZEL; DANIELSEN, 1999).

Embora algumas lesões não revelem uma superfície cavitada, seus tecidos subjacentes podem estar desmineralizados e merecem ser tratados (HIETALA-LENKKERI et al., 2014). Por apresentarem uma superfície íntegra, essas lesões, denominadas cáries ocultas, não são percebidas ao exame clínico, sendo reveladas apenas pelo exame radiográfico (NEWMAN et al., 2009). Desse modo, a radiografia interproximal tem um papel de destaque para o diagnóstico, por ser capaz de apontar cáries em até 10% das crianças consideradas saudáveis ao exame clínico (MESTRINER; PARDINI; MESTRINER, 2006).

Independentemente de sua localização, se no esmalte ou na dentina, já se concluiu que não existe um padrão regular entre profundidade da lesão e cavitação do dente (WENZEL, 2004). Como a informação da profundidade é determinante na eleição do tratamento a ser planejado, as radiografias interproximais são essenciais na avaliação preliminar, vez que conseguem determinar a profundidade da lesão em dentina com muito maior precisão do que o exame clínico (HIETALA-LENKKERI et al., 2014), não sendo capazes, no entanto, de distinguir a profundidade de lesões restritas ao esmalte (PONTUAL et al., 2010).

Apesar de identificar desmineralizações em esmalte, as radiografias não conseguem diferenciar uma lesão ativa de uma inativa (WENZEL, 2004), o que pode ser contornado com a aplicação de ferramentas de imagem, como a subtração digital, que permite monitorar lesões de cárie em esmalte ao longo do tempo, tornando possível perceber-se a remineralização tecidual (CARNEIRO et al., 2009).

Em relação ao tipo de receptor de imagens utilizado, as radiografias interproximais convencionais e as digitais não possuem diferenças estatísticas significativas na detecção de cáries proximais (HAITER-NETO; WENZEL; GOTFREDSEN, 2008; PONTUAL et al., 2010; ULUSU; BODUR; ODABAŞ, 2010), nem de cáries oclusais (KAYIPMAZ et al., 2011). Os filmes convencionais permitem uma maior sensibilidade, enquanto os sensores de placa de fósforo fotoestimuláveis, uma maior especificidade (KÜHNISCH et al., 2009). A escolha da técnica mais apropriada a cada caso deve estar, portanto, relacionada com as vantagens que apresente.

As recentes evoluções experimentadas pelos sistemas digitais, a introdução de novos tipos de sensores e os avanços em *softwares* têm proporcionado grandes vantagens clínicas (KAYIPMAZ et al., 2011). Dentre outras, podem-se citar: a diminuição da dose de exposição à radiação, a diminuição no tempo clínico de obtenção das imagens e a disponibilidade de ferramentas de manipulação de imagem (KAMBUROGLU et al., 2010b; VAN DER STELT, 2008). Dentre as ferramentas disponíveis, alguns filtros de pós-processamento podem ser aplicados na imagem no intuito de melhorar o seu contraste e, conseqüentemente, a acurácia no diagnóstico de cáries (HAITER-NETO; WENZEL; GOTFREDSEN, 2008; HAITER-NETO et al., 2009).

Em razão de suas vantagens, os sistemas de imagens são recomendados na prática clínica, podendo potencialmente ajudar a prevenir sobretratamentos, graças ao seu alto grau de especificidade no diagnóstico de cáries (KÜHNISCH et al., 2009). Apesar de utilizarem radiação ionizante para produção da imagem, as doses utilizadas diminuiram com o advento de sistemas digitais (WENZEL, 2004) e, como suas vantagens superam suas limitações, continuam sendo o principal método complementar na detecção de cáries. Entretanto, como os referidos sistemas só fornecem, sobre as estruturas dentárias e as patologias a elas associadas, informação em duas dimensões, algumas lesões de cárie em esmalte deixam de ser diagnosticadas, daí a opção pela Tomografia Computadorizada de Feixe Cônico (TCFC ou CBCT, do inglês *Cone Beam Computer Tomography*) e os possíveis benefícios que propicia ao diagnóstico nesses casos específicos (KAMBUROGLU et al., 2010b).

### 2.1.3.3.2 Tomografia Computadorizada de Feixe Cônico

A TCFC utiliza um feixe de radiação em formato cônico e requer uma única rotação do equipamento para gerar as reconstruções tridimensionais da região de interesse. Após o paciente ser adequadamente posicionado diante do aparelho, e a região de interesse ser selecionada em um programa de computador, o equipamento gira ao redor de sua cabeça com um movimento sincrônico entre feixe de radiação e receptor de imagens (SCARFE; FARMAN, 2008), sendo possível a obtenção de imagens tridimensionais de dentes, arcos dentais e estruturas de suporte com alta resolução espacial (PAUWELS et al., 2012). A depender do equipamento utilizado, podem ser geradas reformatações tanto de pequenos quanto de grandes volumes dos ossos maxilares (AKDENIZ; GRÖNDAHL; MAGNUSSON, 2006). Seu campo de visão ou *field of view* (FOV) é variável entre os diferentes equipamentos, está relacionado com o volume a ser adquirido, e sua dimensão depende do tipo de detector de imagem, da geometria do feixe e da habilidade em colimar o feixe de radiação X (SCARFE; FARMAN, 2008).

Em relação à dimensão do FOV, os equipamentos podem ser: (1) localizados ou de FOV pequeno, como o 3D Accuitomo 170 (J. Morita, Kyoto, Japan) e o Kodak 9000 3D (Kodak Dental Systems, Carestream Health, Rochester, NY, USA), que permitem a visualização de apenas poucos dentes; (2) de FOV médio, utilizados para visualização da região dentoalveolar, como o 3D Accuitomo 170, o i-CAT (Imaging Sciences International, Hatfield, PA, USA), o Kodak 9500 (Kodak Dental Systems, Carestream Health, Rochester, NY, USA), o NewTom (Quantitative Radiology, Verona, Italy), o Scanora (Soredex, Tuusula, Finland), o Picasso Trio (Vatech, Yongin, Republic of Korea) e o Promax 3D (Plameca Ou, Helsinki, Finland); (3) de FOV grande, os que permitem a visualização de todo o esqueleto maxilofacial, como o Galileos Comfort (Sirona Dental Systems, Bensheim, Germany), o i-CAT, o Kodak 9500, o NewTom e o Scanora (PAUWELS et al., 2012).

A escolha do equipamento fica na dependência da finalidade do exame. As principais indicações para os equipamentos de FOV pequeno são o planejamento de implantes dentários, a avaliação da articulação temporomandibular e os tratamentos endodônticos, ortodônticos e periodontais (QU et al., 2011). Os equipamentos de FOV médio a grande são indicados para reabilitações mais extensas, que demandem uma maior visualização do

esqueleto maxilofacial, como reabilitações protéticas, implantes, cirurgias e diagnóstico de patologias ósseas (SCARFE; FARMAN, 2008).

Os equipamentos de TCFC possuem algumas vantagens quando comparados com os tomógrafos computadorizados *multi-slice*, tais como: são menores e, por isso, sua aquisição e a execução de exames são menos dispendiosos (SCARFE; FARMAN, 2008); utilizam baixas doses de radiação (KAMBUROGLU et al., 2010b); o tempo de aquisição do exame é reduzido, o que evita artefatos por movimentação; o feixe pode ser colimado para a região de interesse; as imagens são produzidas com *voxel* isotrópico, o que aumenta a sua resolução espacial (SCARFE; FARMAN, 2008).

Em consequência dessas vantagens e da possibilidade de eliminar-se a sobreposição de imagens, esse sistema pode corrigir as limitações geométricas das imagens obtidas em duas dimensões, nas quais o baixo contraste de muitas lesões cariosas tornam-nas imperceptíveis, em consequência da sobreposição de tecidos adjacentes. Como, nas imagens tridimensionais, apenas um corte é avaliado em cada momento, isso não ocorre ao ser utilizada a TCFC (AKDENIZ; GRÖNDAHL; MAGNUSSON, 2006), que se evidencia como uma ferramenta de alto valor no diagnóstico de cáries (QU et al., 2011).

Entre os anos de 2007 e 2014, doze artigos foram publicados no PubMed avaliando a contribuição das TCFCs no diagnóstico de cáries proximais. Seus dados estão compilados no Quadro 1.

Ano	Autor	Padrão-ouro	Modalidade de imagem	FOV	Protocolo	Az value	Sens.	Esp.
2007	TSUCHIDA; ARAKI; OKANO	microCT	3D Accuitomo	4cm X 3cm	80kV e 4mA	0,625± 0,018	-	-
			Filme Kodak Insight	-	60kV, 7mA e 0,25s	0,633 ± 0,029	-	-
2008	HAITER-NETO; WENZEL; GOTFREDSEN	Exame histológico	NewTom 3G	12 inches	Baixa resolução	-	0,13	0,88
				9 inches	Média resolução	-	0,14	0,85
				6 inches	Alta resolução	-	0,18	0,84
			3D Accuitomo	4cm X 4cm	60kV, 3mA	-	0,21	0,89
			Digora FMX	-	65kVp, 10mA	-	0,17	0,91
2009	YOUNG et al.	microCT	Filme Kodak Insight	-	-	-	0,18	0,92
			3D Accuitomo	4cm X 4cm	80kV e 5mA	-	0,24	0,95
2010	SENEL et al.	Exame histológico	Sensor CCD (EZV Technologies)	-	70kVp, 10mA	-	0,18	0,96
			ILUMINA	21,1cm X 14,2cm	120kVp, 3,8mA	0,883	-	-
			Filme Kodak E-speed	-	65kVp, 8mA, 0,40s	0,835	-	-
			Sensor CCD (Progeny Vision DX)	-	65kVp, 8mA, 0,20s	0,861	-	-
2011	ZHANG et al.	Exame histológico	Digora Optime	-	-	0,823	-	-
			ProMax 3D	8cm X 8cm	76kV, 7mA	0,528 ± 0,049	-	-
			Kodak 9000	5cm X 3,7cm	70kV, 10mA	0,525 ± 0,023	-	-
			Filme Kodak E-speed	-	60kV, 7mA, 0,25s	0,541 ± 0,033	-	-
			Digora Optime	-	60kV, 7mA, 0,2s	0,523 ± 0,017	-	-
2011	KAYIPMAZ et al.	Exame histológico	Kodak 9500	9cm X 15cm	-	0,705 ± 0,0627	-	-
			Filme Kodak E-speed	-	65kV, 8mA	0,782 ± 0,0561	-	-
			Digora Optime	-	65kV, 8mA, 0,10s	0,689 ± 0,0637	-	-
2011	QU et al.	Exame histológico	NewTom 9000	15 cm X 15 cm	110kV, 2,1mA	0,541 ± 0,033	-	-
			3D Accuitomo	4cm X 3cm	80kV e 5mA	0,555 ± 0,044	-	-
			Kodak 9000	5cm X 3,7cm	80kV e 10mA	0,577 ± 0,038	-	-
			ProMax 3D	8cm X 8cm	76kV e 6mA	0,545 ± 0,024	-	-

			DCT PRO	20cm X 19cm	90kV e 3,5mA	0,549 ± 0,028	-	-
2012	CHENG et al.	Exame histológico	ProMax 3D (Baixa resolução)	8cm X 8cm	84kV e 6mA	0,623 ± 0,034	-	-
			ProMax 3D (Resolução normal)	8cm X 8cm	84kV e 12mA	0,629 ± 0,017	-	-
			ProMax 3D (Alta resolução)	8cm X 8cm	84kV e 12mA	0,634 ± 0,020	-	-
			DCT PRO (Resolução normal)	16cm X 7cm	90kV e 7,5mA	0,627 ± 0,034	-	-
			DCT PRO (Alta resolução)	16cm X 7cm	90kV e 7,5mA	0,625 ± 0,025	-	-
			Digora Optime (PAF)	-	60kV, 7mA e 0,2s	0,593 ± 0,020	-	-
2012	VALIZADEH et al.	Exame histológico	NewTom 3G	9 inch	110kVp, 1,98mA	0,568	0,835	0,637
			Filme Agfa E-speed	-	65kVp, 10mA	0,432	0,837	0,722
2013	WENZEL et al.	Exame clínico visual	3D Accuitomo	4cm X 4cm	-	-	0,40	0,99
			Digora Optime (PAF)	-	65kVp, 10mA	-	0,17	1,0
			Digora Toto (CMOS)	-	-	-	0,19	0,99
2014	SANSARE et al.	Exame clínico visual com auxílio de elásticos ortodônticos	Kodak 9000 3D	5cm X 3,7cm	80kVp, 5mA	-	0,77	0,77
			Filme Kodak E-speed	-	65kVp, 7,5mA, 0,21s	-	0,44	0,855
2014	KRZYZOSTANIAK et al.	Exame histológico	NewTom 3G	9 inch	110kVp, 36s	0,629	-	-
			Digora Optime (PAF)	-	70kVp, 8mA e 0,11s	0,665	-	-
			Filme Kodak Insight	-	70kVp, 8mA e 0,25s	0,667	-	-

**Quadro 1** - Trabalhos científicos publicados no PubMed, entre 2007 e 2014, sobre avaliação de cárie proximal utilizando-se a TCFC

Fonte: Elaboração dos autores

Legenda: Sens.= Sensibilidade; Esp. = Especificidade.

Ao testar a imagem gerada por cinco diferentes equipamentos de TCFC (NewTom 9000, 3D Accuitomo 170, Kodak 9000 3D, ProMax 3D, DCT PRO) para o diagnóstico de cárie, observou-se um comportamento semelhante, mas todos eles evidenciaram uma baixa acurácia no diagnóstico de cáries proximais (QU et al., 2011).

Haiter-Neto, Wenzel e Gotfredsen (2008), comparando dois equipamentos de TCFC (NewTom 9000 e 3D Accuitomo 170) e dois tipos de radiografias (convencional e digital) com o exame histológico, comprovaram que tanto os exames radiográficos, quanto as TCFCs falharam em detectar pequenas lesões cariosas em esmalte. Resultado semelhante foi verificado em outras pesquisas (KAYIPMAZ et al., 2011; YOUNG et al., 2009), salientando-se que, independentemente do sistema de imagem aplicado, o profissional poderá enfrentar dificuldade para detectar cáries proximais restritas ao esmalte, mesmo ao utilizar cortes tomográficos com pequeno espaçamento entre eles (YOUNG et al., 2009). Além disso, a TCFC tem baixa acurácia de diagnóstico para lesões de cáries não cavitadas (QU et al., 2011).

Em relação ao FOV, seria de esperar que os equipamentos de FOV maior gerassem imagens menores de uma mesma região de interesse do que equipamentos de FOV menor (QU et al., 2011). Equipamentos como o Kodak 9000 3D e 3D Accuitomo 170 gerariam imagens maiores de cáries proximais em esmalte do que os equipamentos NewTom 9000,



DCT PRO e ProMax 3D, facilitando o seu diagnóstico, mas essa hipótese não se tem confirmado, por não terem sido observadas diferenças de comportamento entre equipamentos de diferentes FOVs (HAITER-NETO; WENZEL; GOTFREDSEN, 2008; QU et al., 2011).

Quando as lesões de cárie estão localizadas na face oclusal, constata-se uma superioridade da TCFC em relação às radiografias intraorais (KAYIPMAZ et al., 2011), do mesmo modo que para lesões mais extensas, com envolvimento de dentina, tanto localizadas na face oclusal, como nas faces proximais (YOUNG et al., 2009). Contudo, o alto número de resultados falso-positivos obtidos para a face oclusal demonstra que as TCFCs não devem ser indicadas para a avaliação de cárie localizada nessa região (YOUNG et al., 2009).

Em geral, a acurácia no diagnóstico de cáries proximais em esmalte utilizando-se equipamentos de TCFC é semelhante àquela de filmes e sensores digitais (HAITER-NETO; WENZEL; GOTFREDSEN, 2008; KAYIPMAZ et al., 2011; SENEL et al., 2010; YOUNG et al., 2009). Quando localizadas na dentina, os resultados são mais promissores (SENEL et al., 2010; YOUNG et al., 2009), o mesmo ocorrendo no diagnóstico de cáries secundárias em relação às radiografias interproximais (CHARUAKKRA et al., 2011).

As imagens geradas por alguns equipamentos de TCFC apresentam alto grau de concordância com o exame histopatológico na determinação da profundidade de pequenas lesões cariosas proximais. Diante disso, sugere-se que esse exame seja considerado superior aos exames radiográficos em duas dimensões, sendo indicado para o monitoramento de lesões cariosas ao longo do tempo (AKDENIZ; GRÖNDAHL; MAGNUSSON, 2006). A TCFC permite, ainda, melhores resultados na detecção de superfícies proximais cavitadas (WENZEL et al., 2013), mas esses resultados ainda podem ser considerados discutíveis, vez que o baixo contraste das imagens obtidas com os equipamentos, o ruído, a resolução espacial reduzida e os artefatos gerados por estruturas dentárias com alto contraste podem comprometer a acurácia em detectar lesões de cáries incipientes (TSUCHIDA; ARAKI; OKANO, 2007).

De modo geral, as imagens obtidas em equipamentos de TCFC podem ser afetadas por dois fatores: os artefatos, representados por qualquer distorção ou erro na imagem gerados pelo feixe ou pela movimentação do paciente; e o ruído, isto é, as atenuações adicionais do feixe de radiação X registradas na imagem, que comprometem o resultado final. Quando objetos metálicos estão presentes, como restaurações, coroas protéticas ou implantes, dois tipos principais de artefatos podem ser observados: um relacionado com a

distorção da imagem das estruturas metálicas; e outro, com as linhas ou faixas escuras que podem ser percebidas entre duas estruturas densas (SCARFE; FARMAN, 2008), o que pode levar à falsa impressão de presença de uma cárie recorrente (RATHORE et al., 2012). Para evitar essas situações, os estudos têm utilizado, comumente, dentes não cavitados e sem restaurações para a investigação da presença de cáries proximais em esmalte (HAITERNETO; WENZEL; GOTFREDSEN, 2008; KAYIPMAZ et al., 2011; YOUNG et al., 2009; ZHANG et al., 2011).

Tendo em vista a complexidade e a multifatorialidade da doença e a dificuldade em estabelecer métodos ideais de avaliação, é de suma importância a realização de estudos que investiguem métodos auxiliares no diagnóstico de cáries proximais não cavitadas.

### **3 JUSTIFICATIVA**

Com a intensificação de medidas preventivas como o uso do flúor, seja pela aplicação tópica nos consultórios odontológicos, seja nos dentifrícios, ou mesmo pela fluoretação da água, observou-se uma modificação nas características das lesões de cárie. A ação do flúor favorece um aumento da mineralização da superfície dentária e pode interromper períodos prolongados de desmineralização; em consequência, as lesões de cárie tendem a evoluir de maneira mais lenta, e cavitações podem não ser visíveis clinicamente. Muitas dessas lesões desenvolvem-se nas faces proximais dos dentes posteriores, e as condições clínicas e anatômicas não permitem uma visualização adequada dessa região.

Os exames radiográficos rotineiramente utilizados no diagnóstico de cáries proximais, como as radiografias interproximais, podem não registrar pequenas desmineralizações no esmalte, uma vez que porções de esmalte hígido podem se sobrepor às regiões de desmineralização do esmalte na imagem radiográfica, além de sua alta densidade poder mascarar a presença de sítios de desmineralização. Desse modo, busca-se, um método que possua uma boa acurácia de diagnóstico, permitindo detectar essa lesão em estágios iniciais, antes mesmo que cavitações estejam aparentes.

Visando a um diagnóstico mais seguro e a um melhor planejamento, os exames de TCFC têm se tornado cada vez mais frequentes na rotina de tratamentos odontológicos. Possibilitando observar-se a região proximal dos dentes sem sobreposição de imagens, esses exames poderiam ser também utilizados para a investigação de cáries proximais.

Assim sendo, um estudo comparativo que envolva radiografias digitais e tomografias computadorizadas de feixe cônico com o intuito de diagnosticar cáries proximais não cavitadas e restritas ao esmalte será de grande valor científico e clínico.

## **4 HIPÓTESES**

#### **4.1 HIPÓTESE VERDADEIRA**

A Tomografia Computadorizadas de Feixe Cônico é superior à radiografia digital na detecção de cáries proximais em esmalte.

#### **4.2 HIPÓTESE NULA**

A Tomografia Computadorizada de Feixe Cônico é igual à radiografia digital na detecção de cáries proximais em esmalte.

#### **4.3 HIPÓTESE NEGATIVA**

A Tomografia Computadorizada de Feixe Cônico é inferior à radiografia digital na detecção de cáries proximais em esmalte.

## **5 OBJETIVOS**

## **5.1 OBJETIVO GERAL**

Avaliação de cárie proximal em esmalte por dois diferentes métodos de aquisição de imagem.

## **5.2 OBJETIVOS ESPECÍFICOS**

- 1) Comparar a acurácia de diagnóstico de cárie de imagens tomográficas de feixe cônico e de sensores de imagem digital.
- 2) Comparar o desempenho de três equipamentos de Tomografia Computadorizada de Feixe Cônico (TCFC) na detecção de cárie proximal em esmalte.
- 3) Avaliar a acurácia de diagnóstico de cárie de imagens de TCFC por cortes axiais e sagitais.
- 4) Avaliar a influência do FOV das TCFCs no diagnóstico de cárie proximal em esmalte.
- 5) Comparar dois sensores de imagem digital na detecção de cárie proximal em esmalte.



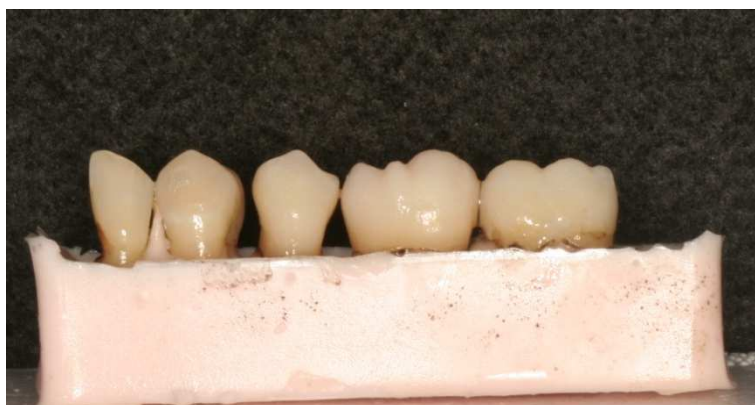## **6 METODOLOGIA**

## 6.1 SELEÇÃO E PREPARAÇÃO DA AMOSTRA

Este trabalho foi aprovado pelo Comitê de Ética em Pesquisa da Faculdade de Odontologia da UFBA (Protocolo nº 04/2012) (Anexo A).

Para compor a amostra, foram selecionados sessenta dentes humanos — 12 caninos, 24 pré-molares e 24 molares —, obtidos por doação de cirurgiões-dentistas, extraídos com finalidade ortodôntica ou cirúrgica. O critério de seleção dos dentes foi a existência de faces proximais híginas ou de pequenas desmineralizações nas faces proximais, tendo sido excluídos dentes com faces proximais restauradas ou com lesões de cáries cavitadas ao exame visual.

Os dentes foram distribuídos aleatoriamente para compor doze *phantoms* que deveriam conter, obrigatoriamente, um canino, dois pré-molares e dois molares, dispostos na sequência natural, para simular a região posterior de uma hemiarcada dentária (Figura 4), presentes os caninos, exclusivamente, para estabelecer o contato proximal com o primeiro pré-molar. Nos *phantoms* poderiam estar, ou não, dentes com desmineralização/cárie em esmalte em face proximal.



**Figura 4** - Dentes montados em bloco de silicone simulando condição clínica

Fonte: Dados da pesquisa, 2014.

Para mantê-los em posição adequada, os dentes foram montados em blocos de silicone industrial, pois a flexibilidade e a estabilidade do material, depois de completada

sua reação química, permitem a manipulação dos dentes — retirada e inserção — sem perda das relações pré-estabelecidas.

A borracha de silicone industrial e o catalisador Dow Corning HS II (Casa do Silicone, Curitiba, PR, Brasil) foram empregados em conformidade com as especificações do fabricante (20ml da borracha para 1ml do catalisador), a fim de alcançar o objetivo mencionado. Para conformar o silicone, foram usadas matrizes de polímero acrílico de 10mm de altura, 30mm de largura, 65mm de comprimento e 4,5mm de espessura.


Após a manipulação do silicone com o catalisador e a colocação da mistura na matriz de acrílico, os dentes foram posicionados simulando-se uma condição clínica. Para evitar-se a sobreposição das faces proximais nas imagens radiográficas, foi fixada uma lâmina de chumbo entre as faces proximais dos dentes até a polimerização total do material, após o que os conjuntos foram retirados das matrizes, e o excesso de material foi removido para evitar-se interferência durante a avaliação das imagens. Em seguida, cada *phantom* recebeu uma codificação para posterior identificação.

## 6.2 AQUISIÇÃO DAS IMAGENS

### 6.2.1 Radiografias digitais

Selecionaram-se para este estudo os sistemas de imagem digital VistaScan Perio Plus® (Dürr Dental, Bietigheim-Bissingen, Alemanha) e DenOptix® (Dentsply International/Gendex® Dental X-ray Division, Illinois, EUA). Ambos utilizam uma placa de armazenamento de fósforo (PAF) como receptor de imagem, de dimensões semelhantes à de um filme convencional tipo 1, tamanho 2 (3cm x 4cm), tendo sido selecionadas, de cada um dos sistemas, quatro placas de armazenamento de fósforo novas.

Cada *phantom* foi posicionado em um suporte de acrílico, para garantir uma padronização das imagens a uma distância foco-receptor de imagem de 34cm. Para reproduzir o tecido mole, foram posicionadas três placas com 1,2cm de espessura em acrílico no total, entre a fonte de radiação X e o *phantom* (Figura 5) (MELO et al., 2010).



**Figura 5** - Suporte de acrílico para realização das radiografias  
Fonte: Dados da pesquisa, 2014.

As exposições foram realizadas utilizando-se o aparelho Expert DC (Gendex Dental System, Itália) de quilovoltagem e miliamperagem fixas em 65kV e 7mA, respectivamente. Para estabelecer-se o tempo de exposição (TE), foram realizadas radiografias de um *phantom*, selecionado aleatoriamente, nos seguintes TEs: 0,16s; 0,20s; 0,25s; 0,32s; 0,40s e 0,50s, valores esses utilizados rotineiramente nas clínicas de radiologia odontológica.

Após a aquisição das imagens nos dois sistemas de imagens digitais, elas foram apresentadas a dois radiologistas com mais de cinco anos de experiência em imagem digital, os quais, após avaliação criteriosa quanto aos aspectos (a) contraste, nitidez e densidade e (b) definição do esmalte e da dentina, chegaram ao consenso de que o melhor TE seria o de 0,16s.

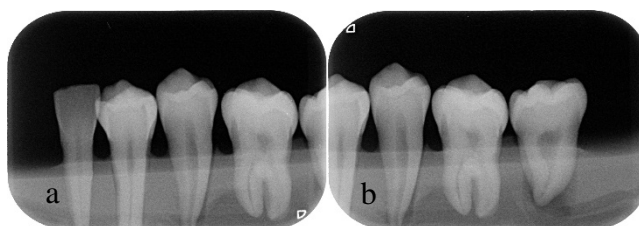
Selecionado o melhor TE (0,16s), as imagens dos doze *phantoms* foram obtidas, radiografando-se duas vezes cada um deles, uma para a região de pré-molares e outra para a região de molares, inicialmente no VistaScan Perio Plus<sup>®</sup> e, a seguir, no DenOptix<sup>®</sup>. No total, foram adquiridas 48 radiografias, 24 de cada sistema de imagem digital, e as PAFs foram lidas de imediato pelos *scanners* de cada um dos sistemas digitais selecionados para esta pesquisa.

No VistaScan Perio Plus<sup>®</sup>, as PAFs foram colocadas dentro dos cassetes, para leitura das imagens no *scanner* do próprio sistema. Em cada cassete podem ser colocados apenas duas placas, e o sistema comporta a leitura de dois cassetes ao mesmo tempo, ou seja, quatro

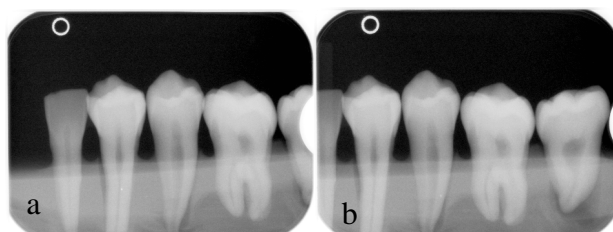
películas por vez, gerando-se as imagens que podem ser lidas na tela do computador. Como esse sistema permite a escolha da resolução de escaneamento, foi selecionado o modo *high resolution*, que gera uma resolução de 1000dpi. Após a passagem pelo *scanner*, as placas foram liberadas para um próximo uso.

No carrossel do DenOptix<sup>®</sup> foram colocadas, para leitura, quatro PAFs por vez, e, como este sistema também permite a escolha da resolução de escaneamento, foi selecionada a de 300dpi (MELO et al., 2009). Após o escaneamento, foi necessária uma etapa para apagar as imagens presentes nas PAFs; para tanto, elas foram apoiadas sobre um negatoscópio ligado durante dois minutos, a fim de garantir seu completo apagamento. Somente depois disso, as PAFs foram reutilizadas.

Após cada leitura, as imagens foram salvas e exportadas em formato JPEG (do inglês *Joint Photographic Experts Group*), como exemplificam as Figuras 6 e 7, tendo sido organizadas em pastas codificadas de maneira aleatória, uma pasta para cada sistema de imagem digital.



**Figura 6** - Radiografias digitais adquiridas no VistaScan Perio Plus<sup>®</sup> para a região de pré-molares (a) e de molares (b)  
Fonte: Dados da pesquisa, 2014.

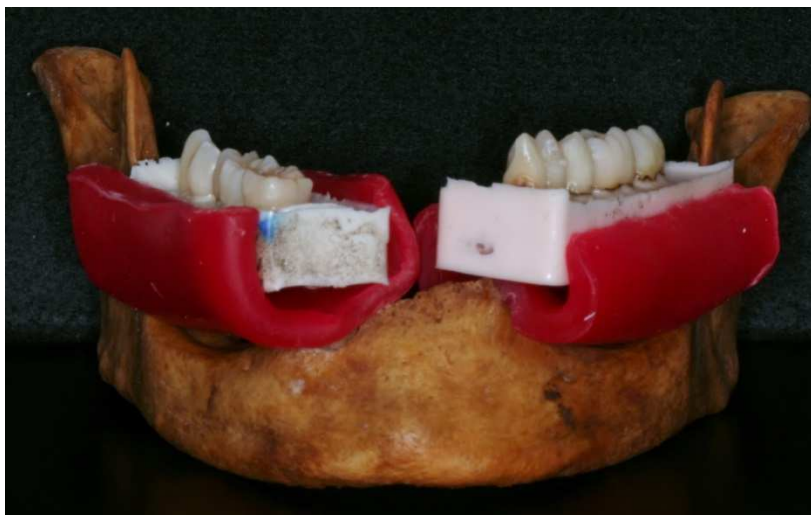


**Figura 7** - Radiografias digitais adquiridas no DenOptix<sup>®</sup> para a região de pré-molares (a) e de molares (b)  
Fonte: Dados da pesquisa, 2014.

### 6.2.2 Tomografias Computadorizadas de Feixe Cônico

Para obtenção das imagens tomográficas, foram utilizados três tomógrafos computadorizados de feixe cônico, sendo dois de FOV pequeno — o Kodak 9000 3D (Kodak Dental Systems, Carestream Health, Rochester, NY, EUA) e o 3D Accuitomo 170 (J. Morita, Kyoto, Japão) — e um de FOV médio — o Scanora (Soredex, Tuusula, Finlândia).

Uma mandíbula seca edêntula do acervo da disciplina Radiologia Odontológica da UFBA foi selecionada para esta parte do estudo, e nela foram construídos, com cera utilidade, apoios para o posicionamento adequado dos *phantoms* (Figura 8).



**Figura 8** - Mandíbula com cera utilidade e *phantoms* adequadamente posicionados

Fonte: Dados da pesquisa, 2014.

A mandíbula com os *phantoms* foi, então, colocada em uma caixa de isopor de 16,5cm de largura x 10cm de altura e 1cm de espessura, preenchida com água, em quantidade suficiente para cobrir as coroas dos dentes, com a finalidade de simular a presença do tecido mole (Figura 9), padronização adotada para os três tomógrafos mencionados.

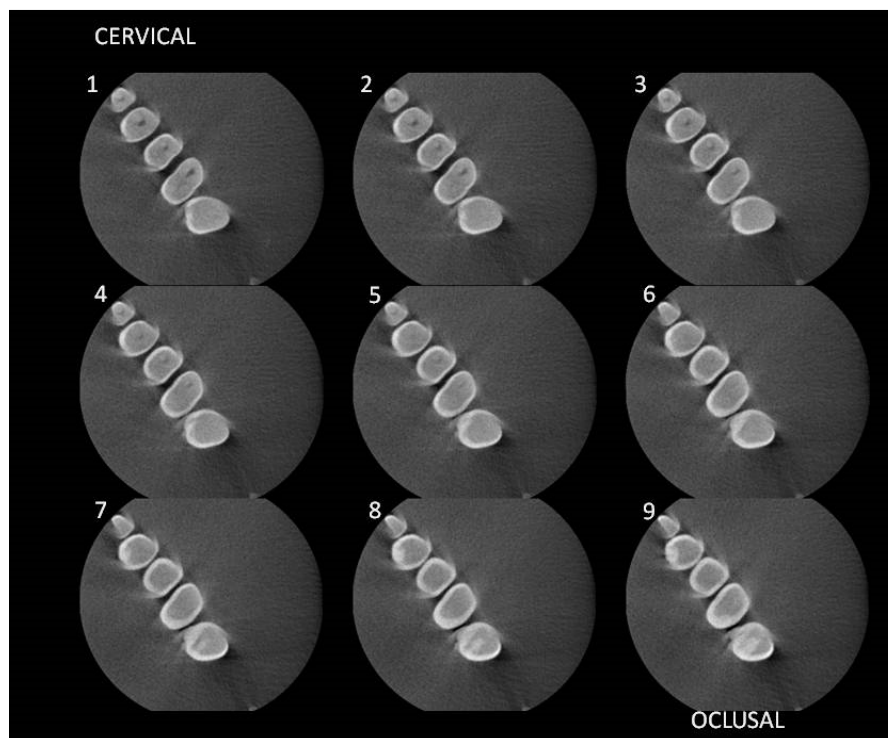


**Figura 9** - Mandíbula posicionada em caixa de isopor preenchida com água  
Fonte: Dados da pesquisa, 2014.

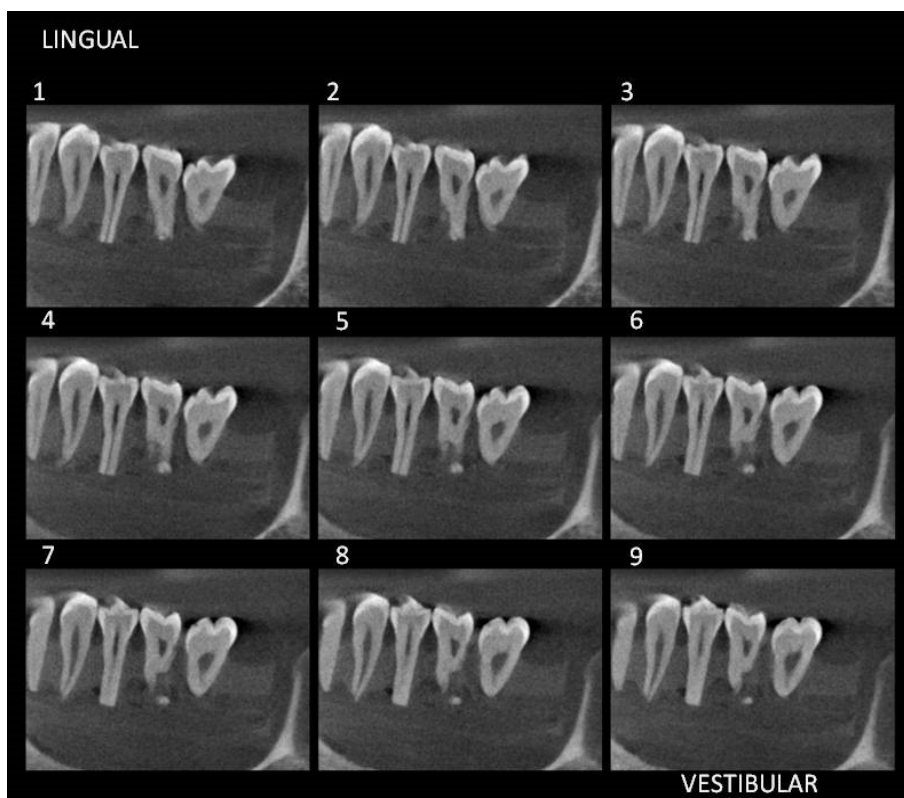
#### 6.2.2.1 Kodak 9000 3D

Para o Kodak 9000 3D utilizou-se o protocolo padrão para um adulto médio, com 70kV, 10mA e voxel de  $76\mu\text{m}$ . Como esse equipamento possui um FOV pequeno, com 50mm de diâmetro por 37mm de altura, só foi possível adquirir um *phantom* por vez. Após cada aquisição, as imagens foram salvas em formato DICOM e exportadas para o programa CS 3D *Imaging Software* (Carestream Health Inc., Rochester, EUA), do próprio Kodak 9000 3D.

Nele foram gerados dois *templates* com nove imagens em cada, com intervalo de  $229\mu\text{m}$  entre os cortes, sendo um *template* para os cortes axiais e outro para os sagitais, como exemplificam, respectivamente, as Figuras 10 e 11. Os *templates* foram salvos em formato JPEG em uma pasta devidamente codificada.



**Figura 10** - *Template* em cortes axiais do tomógrafo Kodak 9000 3D  
Fonte: Dados da pesquisa, 2014.

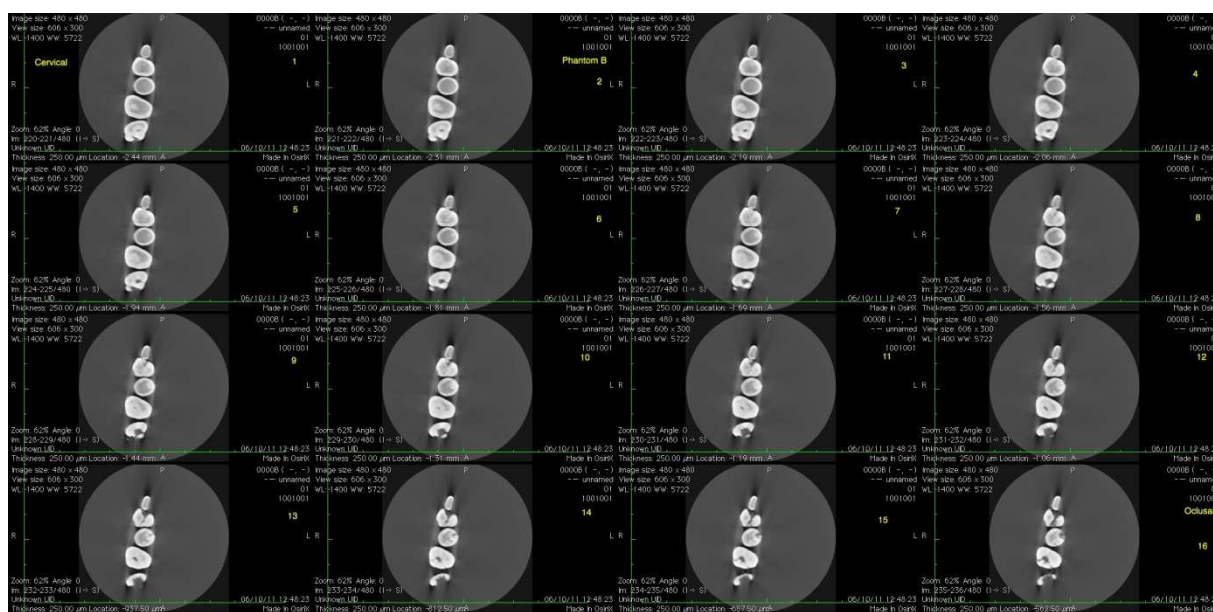


**Figura 11** - *Template* em cortes sagitais do tomógrafo Kodak 9000 3D  
Fonte: Dados da pesquisa, 2014.

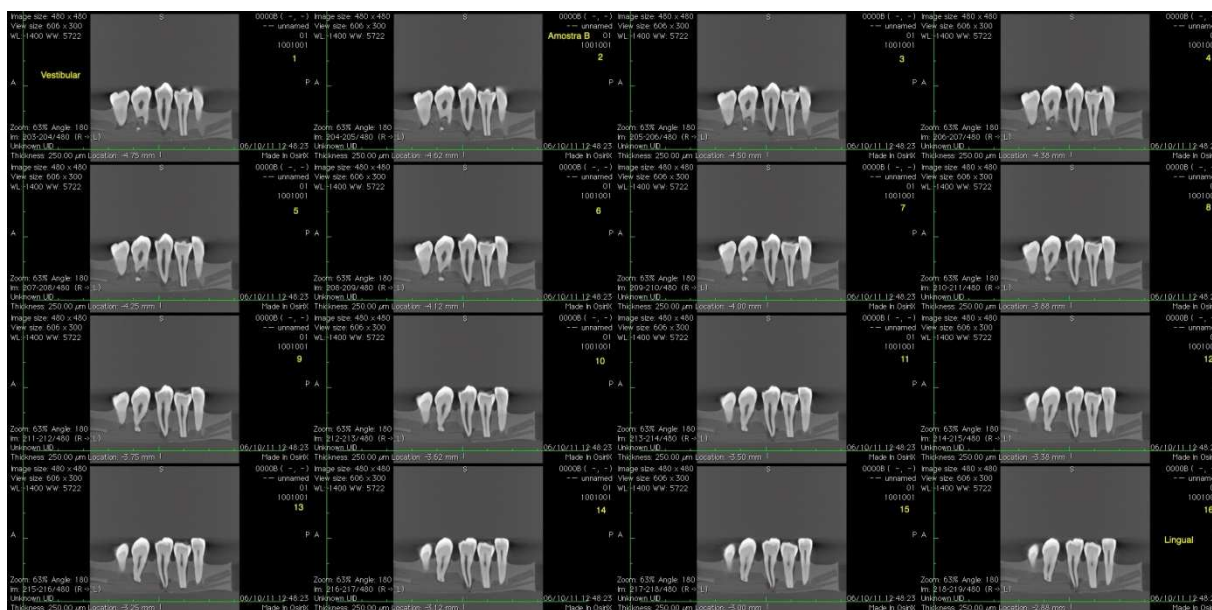


### 6.2.2.2 3D Accuitomo 170

Para o 3D Accuitomo 170 foi selecionado o protocolo *high resolution* com 70kV, 2mA, *voxel* de 125 $\mu$ m, protocolo de rotina para um adulto médio, e FOV pequeno, com uma matriz de 60mm x 60mm, o que permitiu a aquisição de um *phantom* por vez. Após cada aquisição, as imagens foram salvas em formato DICOM e exportadas para o programa de domínio público para Macintosh, *OsiriX Medical Imaging Software* (OsiriX, Genebra, Suíça). Nele foram gerados dois *templates* com dezesseis imagens cada, com intervalo de 250 $\mu$ m entre os cortes, sendo um *template* para cortes axiais, como exemplifica a Figura 12, e outro para sagitais, como na Figura 13. Os *templates* foram salvos em formato JPEG em uma pasta devidamente codificada.



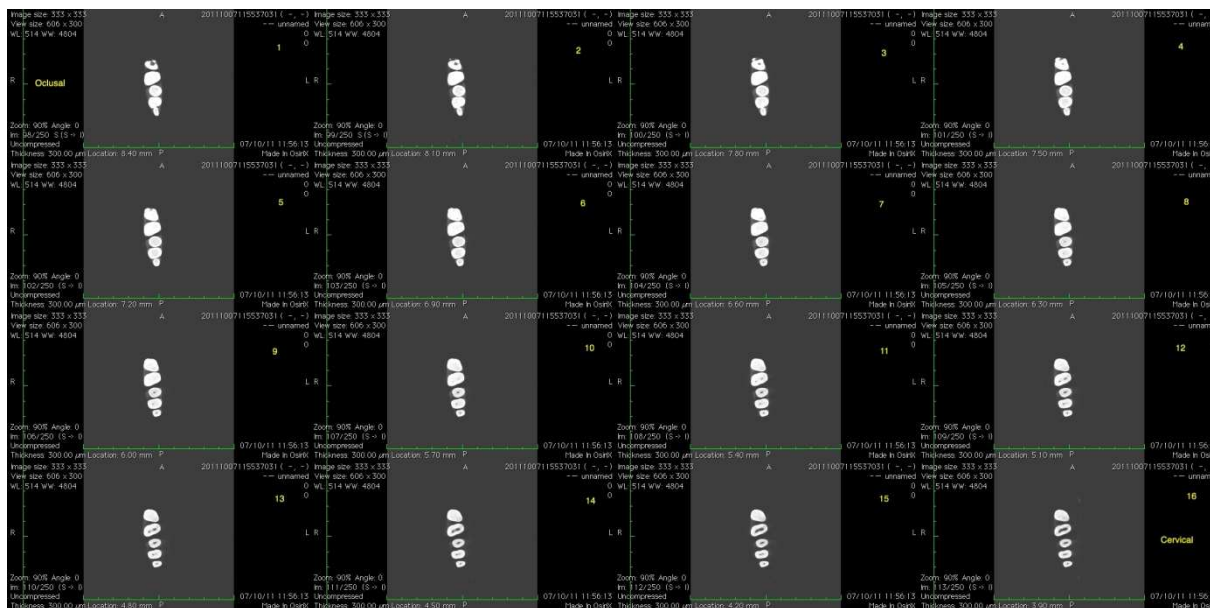
**Figura 12** - *Template* em cortes axiais do tomógrafo 3D Accuitomo 170  
Fonte: Dados da pesquisa, 2014.



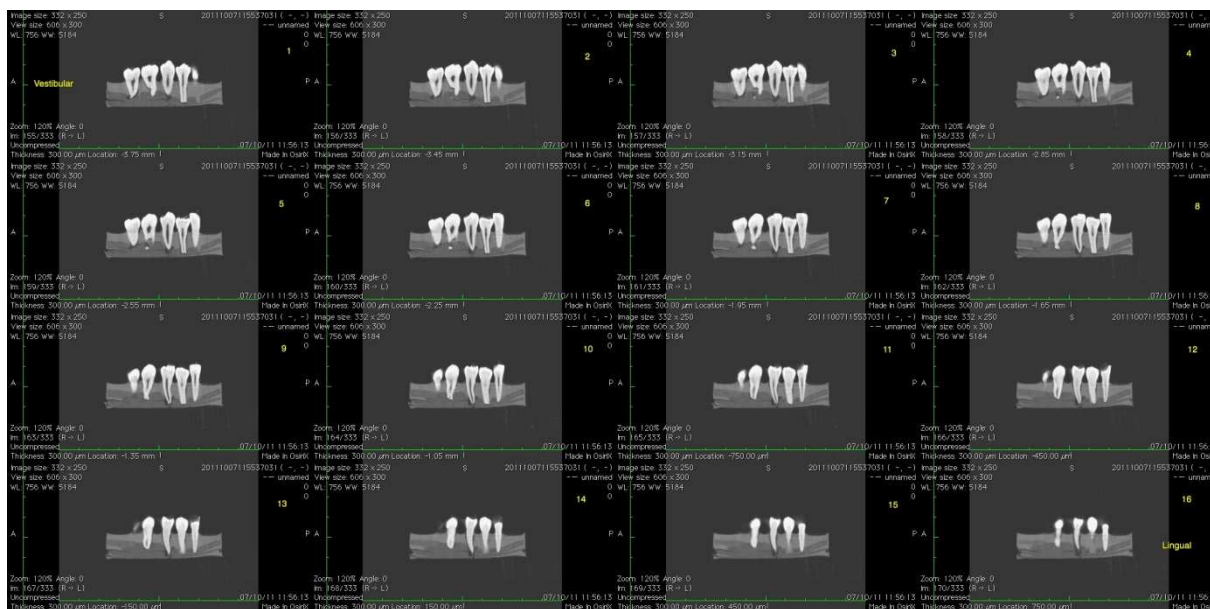
**Figura 13** - *Template* em cortes sagitais do tomógrafo 3D Accuitomo 170  
Fonte: Dados da pesquisa, 2014.

### 6.2.2.3 Scanora

Para o Scanora, foi adotado o protocolo *standard resolution*, de rotina para um adulto médio, com 90kV, 8mA, *voxel* de 300 $\mu$ m, e FOV médio, com uma matriz de 75mm de altura por 100mm de diâmetro. De igual modo, foi adquirido um *phantom* por vez. Após cada aquisição, as imagens foram salvas em formato DICOM, e exportadas para o programa de domínio público para Macintosh, *OsiriX Medical Imaging Software*. Nele foram gerados dois *templates* com dezesseis imagens cada, com intervalo de 300 $\mu$ m entre os cortes, sendo um *template* para cortes axiais, como mostra a Figura 14, e outro para cortes sagitais, como ilustra a Figura 15. Os *templates* foram salvos em formato JPEG em uma pasta devidamente codificada.



**Figura 14 - Template em cortes axiais do tomógrafo Scanora**  
 Fonte: Dados da pesquisa, 2014.



**Figura 15 - Template em cortes sagitais do tomógrafo Scanora**  
 Fonte: Dados da pesquisa, 2014.

#### 6.2.2.4 Montagem dos templates

Para a montagem dos *templates* das imagens tomográficas, não foi possível uma padronização com o uso do mesmo *software*, visto que as imagens adquiridas no Kodak 9000 3D apresentaram um erro quando visualizadas no programa OsiriX. Também não foi possível utilizar-se apenas o CS 3D *Imaging Software*, pois o programa bloqueava a função montagem de *templates* das imagens do 3D Accuitomo 170 e do Scanora. Isso gerou *templates* com número diferente de imagens.

O espaçamento entre os cortes é dependente do *voxel* de aquisição de imagens. Como as imagens foram adquiridas com *voxels* diferentes, em vista das configurações de cada aparelho, não permitindo uma padronização, foram determinados valores tão próximos quanto possível. Assim, selecionou-se o menor espaçamento possível para o Scanora (300 $\mu$ m), e valores aproximados para o Kodak 9000 3D (229 $\mu$ m) e para o 3D Accuitomo 170 (250 $\mu$ m).

### 6.3 OBTENÇÃO DO PADRÃO OURO

Dos 60 dentes selecionados para o presente estudo, os 12 caninos, como foi mencionado, prestaram-se, apenas, para construção do contato proximal e não foram utilizados para avaliação de cárie, restando 48 dentes (pré-molares e molares) que foram preparados para análise histológica.

#### 6.3.1 Inclusão dos dentes em resina

O primeiro passo consistiu em incluir os 24 pré-molares e os 24 molares em resina epóxi SQ-2001 (Redelease, São Paulo, Brasil). Para tanto, foram cortados tubos de PVC (Polivinil Cloreto) com 4cm de diâmetro, de modo a que sua dimensão final tivesse 2cm de

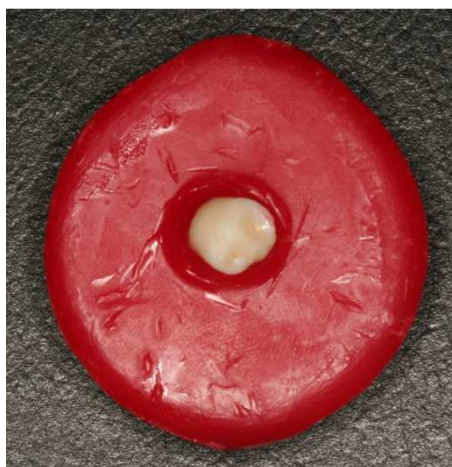
altura, o que seria suficiente para encobrir a porção radicular dos dentes testes. Os 48 tubos foram codificados para facilitar a identificação da amostra.

Em seguida, aplicou-se vaselina sólida (Farmax, Divinópolis, Minas Gerais, Brasil) na superfície interna dos tubos, para facilitar a remoção do conjunto dente-resina após a polimerização, e uma de suas aberturas foi vedada com cera utilidade (Figura 16).



**Figura 16** - Tubo de PVC vedado com cera utilidade para inclusão dos dentes  
Fonte: Dados da pesquisa, 2014.

Os dentes foram adequadamente posicionados dentro de cada tubo, de modo que ficassem em posição vertical, com a coroa fora do tubo de PVC (Figura 17).



**Figura 17** - Dente posicionado em tubo de PVC  
Fonte: Dados da pesquisa, 2014.

A resina foi, então, manipulada na proporção de duas partes para uma parte de endurecedor SQ-3124 (Redelease, São Paulo, Brasil), utilizando-se uma balança analítica de precisão Marte AY220 (Shimadzu, Santa Rita do Sapucaí, Minas Gerais, Brasil). Para retardar a presa da resina, evitando-se a formação de bolhas, o conjunto resina-endurecedor foi colocado dentro de uma estufa (Quimis, Diadema, São Paulo, Brasil) a 37° Celsius durante três minutos. Em seguida, foram inseridos nos tubos, de modo a encobrir a porção radicular do dente (Figura 18).

Os tubos foram, então, apoiados em uma bancada para que o tempo restante da polimerização ocorresse em temperatura ambiente, utilizando-se copos plásticos transparentes com furos para acomodar a porção coronária (Figura 18). Optou-se por copos transparentes para facilitar a identificação de vazamentos na cera, possibilitando seu controle antes da polimerização da resina.



**Figura 18** - Conjunto tubo de PVC-dente acomodado em copo plástico para polimerização  
Fonte: Dados da pesquisa, 2014.

Após 24 horas, tempo final da polimerização, os conjuntos resina-dente foram removidos dos tubos de PVC e, novamente, identificados e armazenados (Figura 19).



**Figura 19** - Porção radicular incluída em resina epóxi  
Fonte: Dados da pesquisa, 2014.

### 6.3.2 Preparação da amostra e análise microscópica

Após a polimerização, os dentes foram cortados longitudinalmente no sentido mesiodistal, utilizando-se um aparelho cortador de tecidos duros (Elsaw, ElQuip, São Carlos, São Paulo, Brasil), dotado de disco de diamante (Buehler 111190, Lake Bluff, Illinois, EUA), sob contínua refrigeração. De acordo com a dimensão anteroposterior do dente, foram obtidos cerca de cinco cortes de cada um, com espaçamento de 1mm entre eles, e realizado um corte perpendicular para separar a coroa da porção radicular. A seguir, os cortes coronários foram desgastados com lixas d'água de granulação 320 (3M do Brasil Ltda., Brasil) para regularização da superfície e remoção de impurezas.

Os cortes foram lavados em água e colocados em lâminas de vidro para avaliação em Microscópio Estereoscópico Trinocular acoplado com câmera digital (Opton TNE-02T, Anatomic, Santo André, São Paulo, Brasil) e interligado a um computador. Para a determinação da presença de cáries, foram convidados dois cirurgiões-dentistas, que avaliaram as imagens, tendo sido utilizado um aumento de 20x, fornecido pelo microscópio, e um aumento adicional de 10x, gerado pelo *software* de avaliação no computador, totalizando, portanto, um aumento de 200x. Em casos de dúvida, os dentes foram avaliados com um aumento de 300x e, em casos de discordância entre os examinadores, foi realizado um consenso forçado.

As avaliações ocorreram simultaneamente, levando-se em conta os seguintes aspectos: (a) face hígida, na ausência de desmineralização; (b) presença de cárie proximal, quando observadas desmineralizações e manchas brancas no esmalte.

#### 6.4 ANÁLISE DAS IMAGENS

Para a análise das imagens, foram convidados três cirurgiões-dentistas especialistas em Radiologia e Imaginologia Odontológica, previamente calibrados e instruídos a avaliar as faces proximais dos pré-molares e molares quanto à presença de cárie, aplicando-se os seguintes critérios, baseados em Pontual (2007): (a) definitivamente presente, quando houvesse certeza do diagnóstico de cárie; (b) provavelmente presente, quando se considerasse a imagem sugestiva de cárie; (c) incerto, quando a imagem fosse duvidosa; (d) provavelmente ausente, quando não se tivesse certeza da higidez da superfície; (e) definitivamente ausente, quando a face fosse considerada hígida.

As avaliações foram realizadas em quatro momentos diferentes, com intervalo de uma semana. Os avaliadores eram cegos quanto ao sistema de imagens que estavam avaliando, porém foram instruídos, na primeira sessão, a avaliar os cortes axiais e sagitais obtidos no tomógrafo 1 (3D Accuitomo 170); na segunda sessão, de igual modo, os cortes axiais e sagitais do tomógrafo 2 (Scanora); e, na terceira, os mesmos cortes do tomógrafo 3 (Kodak 9000 3D). Já na quarta sessão, as 48 radiografias digitais foram avaliadas. Apenas um dos avaliadores, aquele com mais tempo de experiência, repetiu as avaliações para realização do teste de concordância intra-avaliador, e suas análises foram utilizadas para comparação com o padrão ouro.

As avaliações foram realizadas em uma sala com luz reduzida, utilizando-se o monitor RadiForce MX300W (EIZO Nanao Corporation, Hakusan, Japão) de tecnologia IPS (do inglês, *In-Plane Switching*), que, em qualquer ângulo de avaliação, possibilita que não haja perda de definição da imagem. Os *templates* foram projetados na tela no formato de modo de apresentação pelo visualizador de imagens do Windows®, de tal modo que as imagens não poderiam ser manipuladas, nem poderiam ser aplicadas ferramentas digitais de avaliação. O registro das avaliações foi feito em uma tabela do programa Microsoft Office Excel®, para posterior análise estatística dos dados.



## 6.5 ANÁLISE DOS DADOS

Para a análise estatística dos dados, foi utilizado o programa R versão 3.1.1 (R Foundation for Statistical Computing, Viena, Áustria), aplicando-se o teste Kappa para avaliação da concordância interavaliadores e intra-avaliador.

Para o examinador principal, a partir de cada um dos sistemas digitais e de tomografias, foram calculados os valores de sensibilidade (capacidade de o método diagnosticar corretamente casos com doença), especificidade (capacidade de o método diagnosticar corretamente casos com ausência de doença) e acurácia dos métodos, com seus respectivos intervalos de confiança de 95%, valores esses obtidos comparando-se os resultados da avaliação radiográfica com os resultados do exame histológico (padrão ouro).

Para efeito da análise dos dados, as imagens que receberam a avaliação “definitivamente presente” e “provavelmente presente” foram consideradas como “sim” para a presença de cárie, enquanto aquelas classificadas como “incerto”, “provavelmente ausente” e “definitivamente ausente” foram consideradas como “não” (YOUNG et al., 2009).

O teste de McNemar serviu para comparação da sensibilidade e da especificidade entre os métodos e para o estabelecimento do nível de significância. No presente estudo, foram definidos como significativos valores de  $p \leq 0,05$ .

## **7 RESULTADOS**

A concordância entre os três cirurgiões-dentistas ao avaliarem, quanto à presença de cárie, as imagens das faces proximais de dentes molares e pré-molares selecionados para a presente pesquisa, obtidas nos diferentes sistemas de imagens testados, está expressa nas Tabelas 1 a 5.

**Tabela 1** - Concordância interavaliadores para o tomógrafo Kodak 9000 3D

Avaliadores		Corte	Kappa	Concordância	Valor de p
1	2	Axial	.220	Ligeira	p = 0.150
1	3	Axial	.089	Pobre	p = 0.06
2	3	Axial	.053	Pobre	p = 0.247
1	2	Sagital	.309	Ligeira	p = 0.010
1	3	Sagital	.216	Ligeira	p = 0.001
2	3	Sagital	.043	Pobre	p = 0.237

Fonte: Dados da pesquisa, 2014.

**Tabela 2** - Concordância interavaliadores para o tomógrafo 3D Accuitomo 170

Avaliadores		Corte	Kappa	Concordância	Valor de p
1	2	Axial	.384	Ligeira	p = 0.008
1	3	Axial	.120	Pobre	p = 0.016
2	3	Axial	.120	Pobre	p = 0.016
1	2	Sagital	.137	Pobre	p = 0.198
1	3	Sagital	.241	Ligeira	p = 0.036
2	3	Sagital	.092	Pobre	p = 0.272

Fonte: Dados da pesquisa, 2014.

**Tabela 3** - Concordância interavaliadores para o tomógrafo Scanora

Avaliadores		Corte	Kappa	Concordância	Valor de p
1	2	Axial	.172	Pobre	p = 0.161
1	3	Axial	.038	Pobre	p = 0.715
2	3	Axial	.040	Pobre	p = 0.485
1	2	Sagital	.556	Moderada	p = 0.004
1	3	Sagital	.883	Excelente	p = 0.001
2	3	Sagital	.480	Moderada	p = 0.006

Fonte: Dados da pesquisa, 2014.

**Tabela 4** - Concordância interavaliadores para o sistema digital VistaScan Perio Plus

Avaliadores		Kappa	Concordância	Valor de p
1	2	-.018	Ausente	p = 1.00
1	3	.093	Pobre	p = 0.177
2	3	.090	Pobre	p = 0.587

Fonte: Dados da pesquisa, 2014.

**Tabela 5** - Concordância interavaliadores para o sistema digital DenOptix

Avaliadores		Kappa	Concordância	Valor de p
1	2	-.014	Ausente	p = 1.00
1	3	.273	Ligeira	p = 0.062
2	3	-.032	Ausente	p = 1.00

Fonte: Dados da pesquisa, 2014.

Face à falta de concordância entre as avaliações dos três especialistas — com exceção das imagens dos cortes sagitais do tomógrafo Scanora, para as quais a concordância foi “moderada” e “excelente”, para as obtidas nos demais sistemas, a concordância entre as avaliações foi considerada baixa, com ausência de relevância estatística —, optou-se por utilizar apenas as avaliações do profissional mais experiente, que as examinou uma segunda vez, para permitir o teste de concordância intra-avaliador, obtendo-se a sensibilidade, a especificidade e a acurácia dos métodos. A Tabela 6 apresenta o resultado desse teste.

**Tabela 6** - Concordância intra-avaliador para os sistemas de imagem testados

Sistema de imagem	Corte	Kappa	Concordância	Valor de p
<b>Kodak 9000 3D</b>	Axial	.740	Boa	p = 0.0001
<b>Kodak 9000 3D</b>	Sagital	.474	Moderada	p = 0.0001
<b>3D Accuitomo 170</b>	Axial	.582	Moderada	p = 0.0001
<b>3D Accuitomo 170</b>	Sagital	.642	Boa	p = 0.0001
<b>Scanora</b>	Axial	.379	Ligeira	p = 0.006
<b>Scanora</b>	Sagital	.739	Boa	p = 0.0001
<b>VistaScan Perio Plus</b>	- - -	.662	Boa	p = 0.021
<b>DenOptix</b>	- - -	-.011	Ausente	p = 1.00

Fonte: Dados da pesquisa, 2014.

Os resultados da concordância intra-avaliador foram satisfatórios, variando de “moderada” a “boa”, com exceção para o corte axial do tomógrafo Scanora, que apresentou apenas concordância “ligeira”, embora com relevância estatística, e para o sistema digital DenOptix, em que não se constatou concordância entre as duas avaliações.

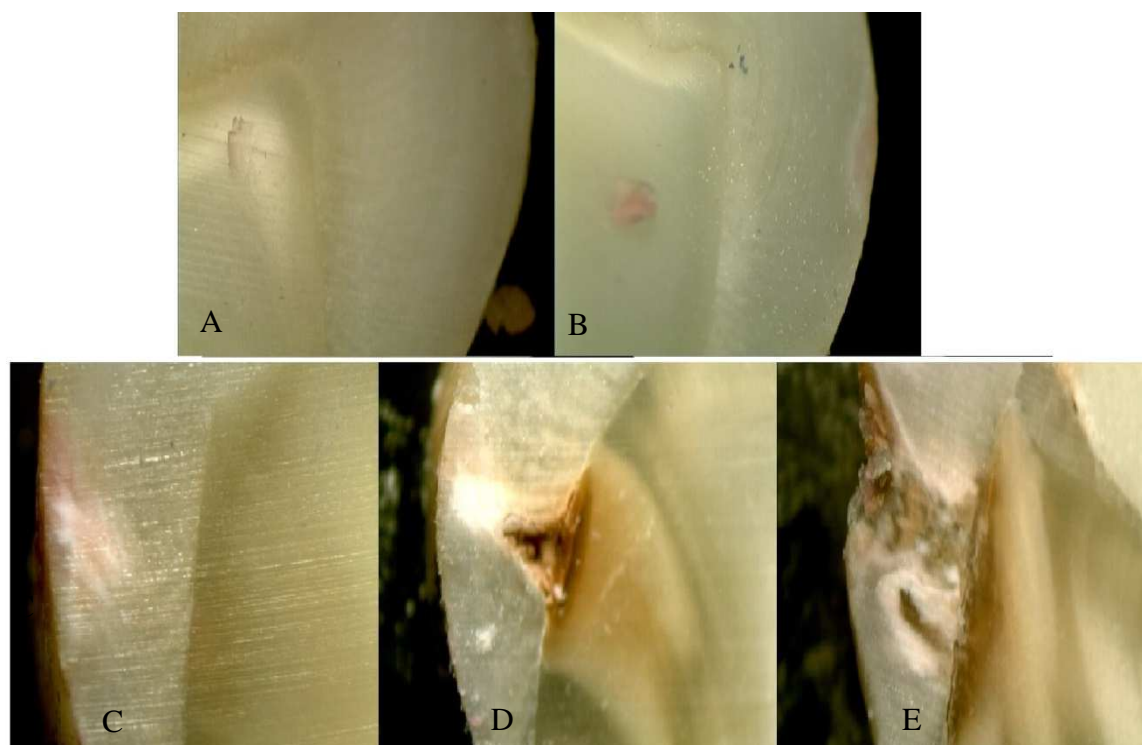
Ao exame microscópico, 74 das 96 faces estudadas estavam híginas (77%), e 22 mostraram-se cariadas (23%), detectando-se, em 18 delas (18,75%), cárie em esmalte e, em quatro delas (4,25%), em dentina. A Tabela 7 apresenta o diagnóstico obtido com a microscopia da amostra e a distribuição das lesões de cárie observadas nos dentes acometidos.

**Tabela 7** - Diagnóstico ao exame microscópico

Diagnóstico	Cavitação	Cárie oculta	Total
<b>Faces hígidas</b>	Não se aplica	Não se aplica	74 (77%)
<b>Mancha branca em esmalte</b>	Não se aplica	Não se aplica	18 (18,75%)
<b>Cárie com envolvimento de dentina</b>	01 (1,05%)	03 (3,20%)	04 (4,25%)

Fonte: Dados da pesquisa, 2014.

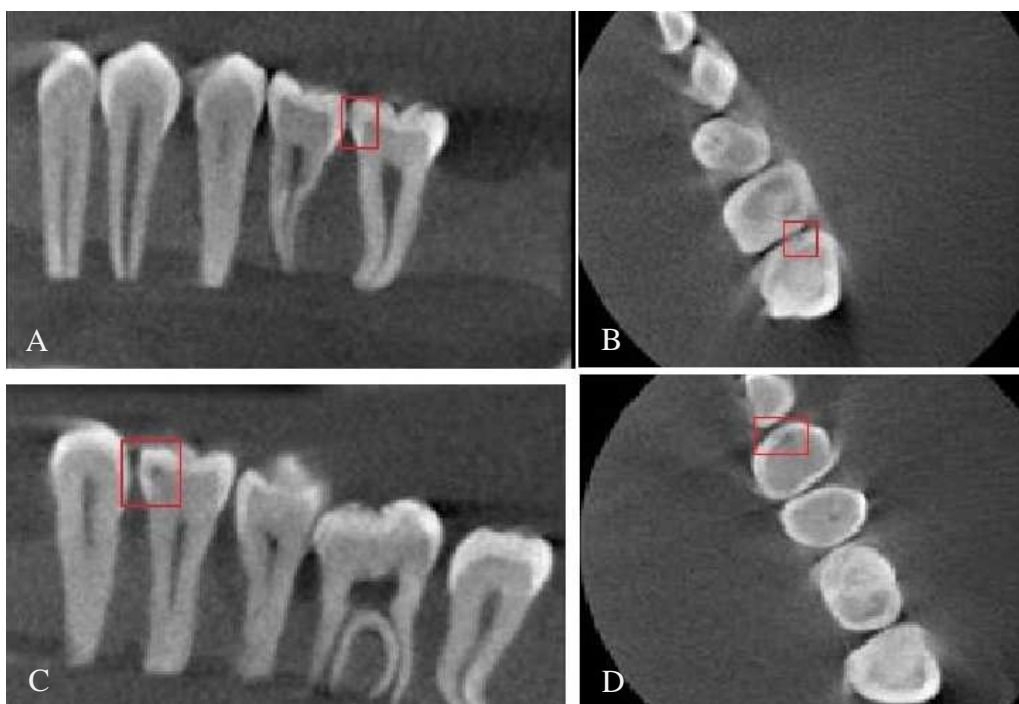
Os principais aspectos observados, em cortes por microscópio estereoscópico, nas faces proximais dos dentes avaliados estão ilustrados na Figura 20.



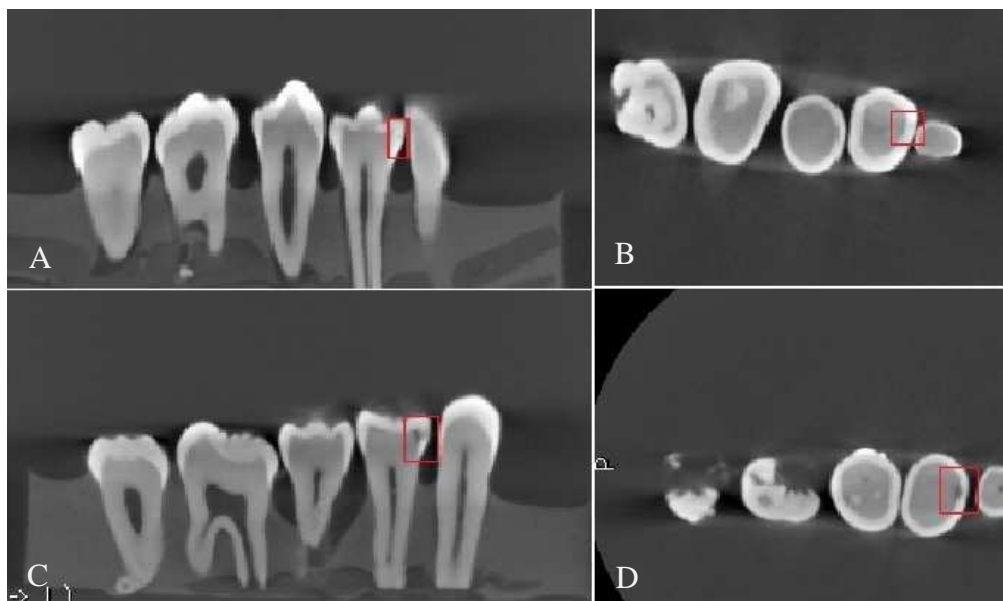
**Figura 20** - Principais aspectos observados nas faces proximais: A - Face hígida, B - Cárie em esmalte, C - Cárie em esmalte, D - Cárie oculta em dentina, E - Cárie cavitada em dentina

Fonte: Dados da pesquisa, 2014.

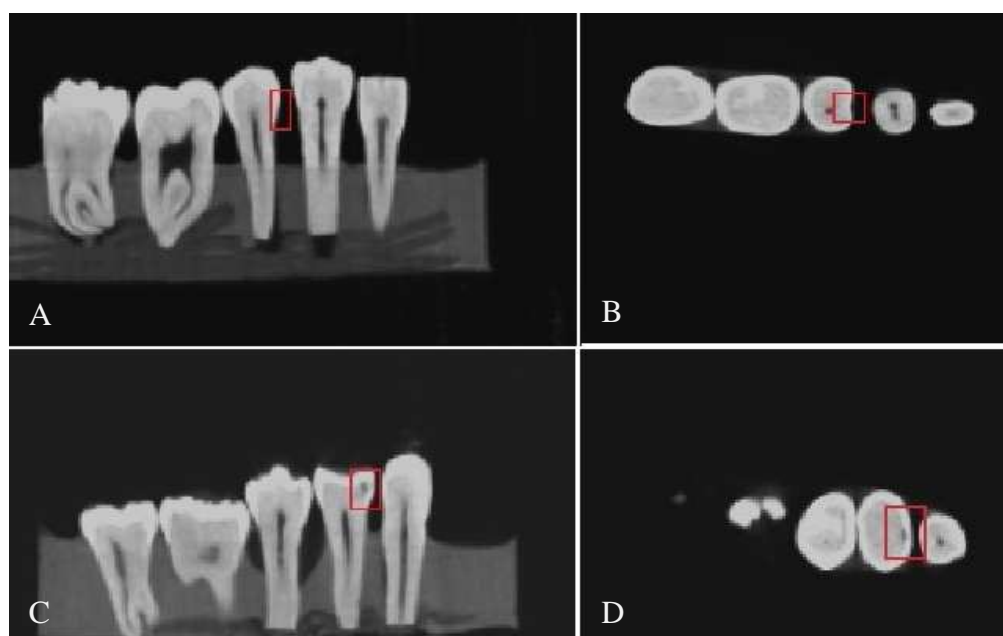
As Figuras 21 a 25 exemplificam imagens de lesões de cárie localizadas em esmalte e/ou dentina obtidas nos cinco sistemas testados.



**Figura 21** - Cortes tomográficos do Kodak 9000 3D mostrando uma cárie em esmalte em corte sagital (A) e axial (B) e uma cárie em dentina em corte sagital (C) e axial (D)  
Fonte: Dados da pesquisa, 2014.

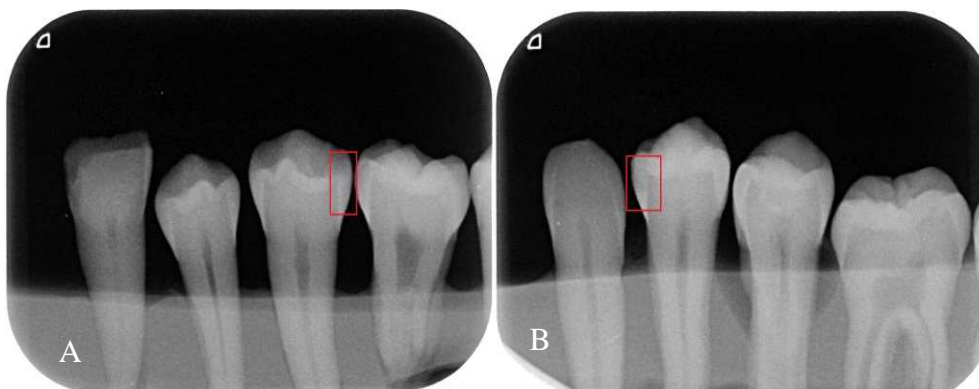


**Figura 22** - Cortes tomográficos do 3D Accuitomo 170 mostrando uma cárie em esmalte em corte sagital (A) e axial (B) e uma cárie em dentina em corte sagital (C) e axial (D)  
 Fonte: Dados da pesquisa, 2014.



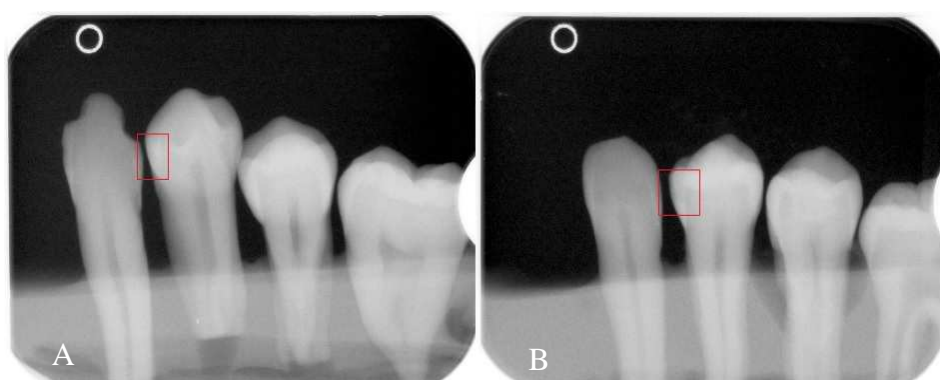
**Figura 23** - Cortes tomográficos do Scanora mostrando uma cárie em esmalte em corte sagital (A) e axial (B) e uma cárie em dentina em corte sagital (C) e axial (D)  
 Fonte: Dados da pesquisa, 2014.





**Figura 24** - Radiografias digitais do VistaScan Perio Plus mostrando uma cárie em esmalte (A) e uma cárie em dentina (B)

Fonte: Dados da pesquisa, 2014.



**Figura 25** - Radiografias digitais do DenOptix mostrando uma cárie em esmalte (A) e uma cárie em dentina (B)

Fonte: Dados da pesquisa, 2014.

Os percentuais obtidos para a acurácia, a sensibilidade e a especificidade dos sistemas de imagem testados para detecção de cáries proximais se reúnem na Tabela 8.

**Tabela 8** - Acurácia, sensibilidade e especificidade dos métodos testados

<b>Equipamento / Corte</b>	<b>Acurácia</b>	<b>Sensibilidade</b>	<b>Especificidade</b>
<b>Kodak 9000 3D / Axial</b>	73,9%	4,5%	94,5%
<b>Kodak 9000 3D / Sagital</b>	70,8%	9,0%	89,1%
<b>3D Accuitomo 170 / Axial</b>	78,1%	18,1%	95,9%
<b>3D Accuitomo 170 / Sagital</b>	75%	18,1%	91,8%
<b>Scanora / Axial</b>	79,1%	22,7%	95,9%
<b>Scanora / Sagital</b>	79,1%	13,6%	98,6%
<b>DenOptix</b>	78,1%	4,5%	100%
<b>VistaScan Perio Plus</b>	78,1%	4,5%	100%

Fonte: Dados da pesquisa, 2014.

Como demonstra a Tabela 8, apesar da alta acurácia geral dos métodos testados na detecção de cáries proximais — seu percentual variou de 70,8% a 79,1% —, a capacidade de constatar as verdadeiras lesões de cáries, ou seja, a sua sensibilidade, foi baixa — oscilou entre 4,5% e 22,7%. Os métodos menos sensíveis foram o Kodak 9000 3D em cortes axiais — 4,5% —, e as radiografias digitais — 4,5% — ( $p>0,05$ ), enquanto o Scanora revelou-se o mais sensível — 22,7% — ao examinar cortes axiais ( $p=0,046$ ).

Os sistemas de radiografias digitais utilizados tiveram igual comportamento ( $p=1,0$ ). Sua baixa sensibilidade permitiu identificar apenas uma das 22 lesões de cáries presentes nas amostras (Tabela 9), entretanto, sua especificidade foi de 100% ao reconhecer as faces que, de fato, estavam híginas (Tabela 8).

Comparando-se os equipamentos de TCFC estudados, constata-se que todos apresentaram uma baixa sensibilidade na detecção de cáries. Com o Kodak 9000 3D percebeu-se um menor número de lesões, independentemente do plano de análise, se axial — 4,5% — ou sagital — 9,0% ( $p=0,317$ ). O 3D Accuitomo 170 revelou uma sensibilidade maior do que o tomógrafo anterior, também não havendo diferença quanto ao plano de análise — 18,1% ( $p>0,05$ ). Já o Scanora, em cortes axiais, foi o mais sensível dos métodos — 22,7% — ( $p>0,05$ ), observando-se diferença estatisticamente significativa apenas quando comparado com o Kodak 9000 3D em cortes axiais ( $p=0,046$ ); em cortes sagitais, sua sensibilidade foi menor — 13,6% —, porém sem relevância estatística ( $p=0,157$ ).

Em relação à especificidade (Tabela 8), todos os equipamentos de TCFC testados apresentaram valores altos, variando de 89,1%, para o Kodak 9000 3D no plano sagital, a 98,6% para o Scanora nesse mesmo plano. Comparando-se a especificidade desses equipamentos em relação aos diferentes planos de análise, para os cortes sagitais, o Scanora foi o mais específico — 98,6% ( $p=0,02$ ); já para os cortes axiais, o comportamento entre os equipamentos foi similar ( $p>0,05$ ).

Quanto à localização das lesões de cárie detectadas nos tecidos dentários pelos sistemas de imagem utilizados na presente pesquisa, as lesões em esmalte, em número de 18, foram de mais difícil percepção do que as quatro lesões em dentina; no entanto, nem todas estas últimas foram detectadas por todos os sistemas testados. A Tabela 9 ilustra essa situação.

**Tabela 9** - Detecção de cáries pelos sistemas de imagem testados

Sistema de imagem / Corte	Cárie em esmalte	Cárie em dentina cavitada	Cárie em dentina oculta	Total (% sensibilidade)
<b>Kodak 9000 3D / axial</b>	--	--	01	01 (4,5%)
<b>Kodak 9000 3D / sagital</b>	--	01	01	02 (9,0%)
<b>3D Accuitomo 170 / axial</b>	01	01	02	04 (18,1%)
<b>3D Accuitomo 170 / sagital</b>	02	01	01	04 (18,1%)
<b>Scanora / axial</b>	02	01	02	05 (22,7%)
<b>Scanora / sagital</b>	--	01	02	03 (13,6%)
<b>DenOptix</b>	--	01	--	01 (4,5%)
<b>VistaScan Perio Plus</b>	--	01	--	01 (4,5%)

Fonte: Dados da pesquisa, 2014.

Das quatro lesões cariosas em dentina, todos os métodos testados comprovaram a presença de pelo menos uma, estando nesse caso o Kodak 9000 3D no plano axial e os dois sistemas digitais. As tomografias revelaram-se os métodos mais sensíveis: o Scanora (planos axial e sagital) e o 3D Accuitomo 170 (plano axial) identificaram três delas, ou seja, 75%

das cáries em dentina foram perceptíveis por esses métodos. Acrescente-se que a lesão cariiosa com cavitação, ilustrada na Figura 20E, foi observada por três dos tomógrafos, com exceção do Kodak 9000 3D para o corte axial. Quanto às três cáries ocultas em dentina, não foram identificadas por todos eles.

Por outro lado, somente três métodos foram capazes de apontar cáries em esmalte e, ainda assim, em número reduzido: das 18 dessas cáries, apenas duas foram identificadas pelo Scanora no plano axial, duas pelo 3D Accuitomo 170 no plano sagital e uma por este último equipamento no plano axial.

## **8 DISCUSSÃO**

No presente estudo, optou-se por uma detecção *in vitro* de cáries em esmalte utilizando-se radiografias digitais e TCFCs. Para simular uma condição clínica, os dentes foram montados de maneira sequencial, respeitando-se os pontos de contato na maioria dos *phantoms*. Em alguns, os dentes ficaram desalinhados verticalmente, após a colocação na base de silicone, o que não inviabilizou seu uso, uma vez, que nem sempre, em condições clínicas, os dentes encontram-se no mesmo plano, o que pode dificultar o diagnóstico. Como as cáries proximais desenvolvem-se na altura do ponto de contato entre os dentes, quando esses estão desalinhados, elas podem desenvolver-se mais coronal ou apicalmente.

Os dentes selecionados apresentavam desmineralizações naturais para simular condições clínicas, e nem todas as lesões se manifestavam da mesma maneira, dificultando o diagnóstico clínico-imaginológico. Em razão de os dentes ostentarem diferentes padrões de desmineralização, algumas lesões foram mais facilmente reconhecidas do que outras. As lesões iniciais, localizadas na porção mais superficial do esmalte, foram mais dificilmente diagnosticadas, embora fossem as de maior prevalência (18,75%). Essa localização pode ter contribuído para que a concordância interavaliadores apresentasse resultados insatisfatórios, variando de “ausente” a “ligeira” para a maioria dos sistemas de imagens avaliados (Tabelas 1 a 5), à exceção do tomógrafo Scanora em cortes sagitais, em que ela foi apontada como “moderada” ou “excelente” (Tabela 3).

Esses resultados mostram que o método testado pode não ser confiável, desde que cada um dos três avaliadores utilizou critérios individuais para o diagnóstico de cáries, mesmo com as instruções e calibrações prévias às suas avaliações das imagens, o que coincide com um estudo que constatou uma baixa concordância entre os avaliadores, tanto para as radiografias interproximais quanto para a TCFC no diagnóstico de cáries oclusais (RATHORE et al., 2012). Cumpre destacar que a concordância entre os avaliadores pode estar relacionada com a experiência de cada um deles, com a qualidade da imagem e com as condições de avaliação (SENEL et al., 2010).

Como essas condições foram controladas no presente estudo, algumas hipóteses podem ser apontadas para justificar os achados: (a) cáries incipientes podem não sofrer atenuação do feixe de radiação X suficiente para gerar diferença de contrastes na imagem; (b) essas diferenças de contraste podem existir, sem serem perceptíveis ao olho humano, porque diferenças sutis de contraste podem não ser detectadas; provavelmente, o uso de ferramentas de manipulação de imagem pelos avaliadores poderia ter gerado resultados

diferentes, visto que alguns estudos mostraram uma boa concordância entre os avaliadores (SENEL et al., 2010; VALIZADEH et al., 2012); (c) para obter-se um diagnóstico adequado, as imagens devem possuir um alto contraste (WENZEL, 1998) e, muito provavelmente, os protocolos escolhidos não geraram as diferenças de contraste necessárias para detectar sutis perdas de minerais nas faces proximais.

A taxa de detecção de cáries proximais pelas radiografias digitais testadas nesta pesquisa foi extremamente baixa: somente cerca de 4,5% das cáries foram reconhecidas; entretanto, ao serem consideradas apenas as lesões restritas ao esmalte, observou-se que o método não foi sensível, não conseguindo reconhecer lesões nessa região (Tabelas 8 e 9).

Já se presumia que fosse baixo o índice de detecção de cáries proximais em esmalte (WENZEL, 2004), com sensibilidade que poderia variar de 15% a 38%, a depender do método de imagem escolhido, se CCD, PAF ou filme radiográfico (ABESI et al., 2012), porém, no presente estudo, a sensibilidade de radiografias digitais utilizando PAF foi inferior ao registrado na literatura consultada. Isso pode ser atribuído ao tamanho e à característica das lesões iniciais em esmalte, que podem se manifestar por pequenas zonas de desmineralização, sem perda de mineral suficiente para sofrer atenuação pelos feixes de radiação X, uma vez que a formação da imagem radiográfica requer uma desmineralização de cerca de 40% a 60% (YANG; DUTRA, 2005). Soma-se a isso, uma limitação dos exames bidimensionais, em que pode ocorrer sobreposição de imagens de regiões saudáveis às zonas de desmineralização, contribuindo para mascarar a existência de zonas de desenvolvimento de cárie.

Entretanto, quando a lesão está localizada em dentina, o grau de desmineralização do dente é maior, o que aumenta sua taxa de percepção (ABESI et al., 2012; WENZEL, 2004). As radiografias digitais só conseguiram detectar uma única lesão de cárie localizada nessa região, a que apresentava superfície cavitada, com comprometimento da camada mais superficial da dentina (Figura 20), cuja desmineralização foi suficiente para sofrer atenuação pelos feixes de radiação X. As demais lesões com envolvimento de dentina não apresentavam cavitação na superfície do esmalte (cáries ocultas), o que, provavelmente, dificultou um diagnóstico mais acurado. Desse modo, as radiografias digitais não conseguiram retratar com precisão lesões proximais, registrando, apenas, uma lesão em dentina, o que compromete seu uso clínico para detecção de cáries incipientes. A despeito

disso, essas radiografias são o método complementar de escolha para a avaliação de cárie proximal em dentina (WENZEL, 2004; YANG; DUTRA, 2005).

A baixa sensibilidade do método registrada no presente estudo pode ser explicada, também, por parâmetros técnicos, além do já apontado padrão de desmineralização. Para uma avaliação adequada de cáries proximais é necessário um alto contraste radiográfico, de modo que as imagens fiquem escuras o suficiente para um bom diagnóstico (PONTUAL et al., 2010). O tempo de exposição selecionado (0,16s) pode não ter gerado o contraste adequado para a percepção das diferenças sutis de densidade entre o esmalte desmineralizado e o esmalte sadio. O ajuste do TE está relacionado com a quantidade de exposição, ou seja, o número de fótons gerados (WHITE; PAHROAH, 2007). Assim, um TE menor relaciona-se com uma menor quantidade de fótons, gerando uma imagem final mais clara, sem o alto contraste necessário para o diagnóstico. Entretanto, não existe um consenso quanto ao melhor TE para o diagnóstico de cáries proximais; em estudos *in vitro* com radiografias digitais, já foram utilizados TEs que variaram entre 0,10s a 1s (BERKHOUT et al., 2007; HAITER-NETO et al., 2007; HINTZE; WENZEL; FRYDENBERG, 2002; LI et al., 2008; SHI; LI, 2009; LI et al., 2010).

Os receptores de imagens utilizados nesta pesquisa eram do tipo PAF, que possuem uma ampla escala dinâmica, o que permite a realização de exposições com diversos TEs sem comprometimento da qualidade da imagem (FARMAN; FARMAN, 2005), e a seleção de um baixo TE, como o de 0,16s, não teria sido suficiente para comprometer a qualidade geral da imagem. O VistaScan Perio Plus apresenta quatro modos de resolução espacial das PAFs: *super* (2000dpi), *optimal* (1270dpi), *high* (1000dpi) e *quick* (500dpi). O modo selecionado (*high*) gera imagens com 20pl/mm, resolução essa maior do que a do DenOptix escaneado com 300dpi (7pl/mm) (FARMAN; FARMAN, 2005). Entretanto, apesar de a resolução espacial ter contribuído para um melhor contraste da imagem, possibilitando uma melhor definição das estruturas no VistaScan Perio Plus, ambos os sensores tiveram o mesmo comportamento quanto ao diagnóstico de cáries proximais.

Os equipamentos de TCFC apresentaram um melhor desempenho, tendo detectado um número maior de lesões cariosas, porém os resultados obtidos não podem ser considerados satisfatórios. Com esses equipamentos esperava-se eliminar o problema da sobreposição das faces híginas às zonas de desmineralização, o que de fato ocorreu, tendo sido possível avaliar as faces proximais em fatias, com intervalo entre elas de 229-300µm. Como a espessura de análise pode influenciar na acurácia de diagnóstico, para revelar o



máximo de informação, as imagens foram reconstruídas com a menor espessura de análise que cada sistema pudesse gerar (QU et al., 2011).

Podendo a cárie dentária desenvolver-se mais para vestibular ou para lingual/palatina e com diferentes tamanhos e padrões de desmineralização (Figura 20), a escolha do espaçamento entre os cortes deveria ser o menor possível, para que não ocorresse perda de informação entre uma camada e outra. Em uma tentativa de padronizar o espaçamento, foi definida a menor espessura para o aparelho de maior FOV, o tomógrafo Scanora (300 $\mu$ m), e, para os demais equipamentos, foi selecionado o valor mais próximo (250 $\mu$ m e 229 $\mu$ m), respectivamente para o 3D Accuitomo 170 e para o Kodak 9000 3D.

Além da possibilidade de avaliação da imagem em fatias sequenciais, é possível reconstruí-la nos diferentes planos do espaço. Para este estudo, foram testadas reconstruções nos planos axial e sagital, tendo-se observado um comportamento irregular entre os métodos, sem diferença estatística significativa entre os planos de reconstrução dentro de um mesmo equipamento. Com o Kodak 9000 3D, detectou-se um maior número de cáries em cortes sagitais (9% x 4,4%); com o 3D Accuitomo 170, o comportamento foi o mesmo nos dois cortes (18,1%); já com o Scanora, detectou-se um maior número de cáries no plano axial (22,7% x 13,6%). Presumia-se um maior número de resultados falso-positivos na avaliação das imagens por cortes axiais. O formato das cúspides e a presença de cicatrículas e fissuras poderiam gerar, próximas às faces em exame, imagens hipodensas passíveis de serem confundidas com lesões de cáries, o que as tornariam de mais difícil avaliação (VAN DAATSELAAR; TYNDALL; VAN DER STELT, 2003), e isso pode ter proporcionado a menor concordância intra-avaliador observada nesse plano de corte.

Ao utilizar-se um aparelho de TC local, observou-se uma melhora na detecção de cáries proximais empregando-se cortes sagitais, quando comparados com os axiais (VAN DAATSELAAR; TYNDALL; VAN DER STELT, 2003). Outros estudos com TCFC utilizaram os diferentes planos de reconstrução de maneira complementar ao diagnóstico, sem, contudo, testar se se obteria um diferente diagnóstico se a cárie tivesse sido avaliada no plano sagital ou no axial (CHENG et al., 2012; KAYIPMAZ et al., 2011; SANSARE et al., 2014; TSUCHIDA et al., 2007; VALIZADEH et al., 2012; WENZEL et al., 2013; YOUNG et al., 2009).

Na presente pesquisa, a avaliação das imagens em fatias sequenciais possibilitou que lesões incipientes localizadas em esmalte fossem percebidas, embora, no geral, poucas tenham sido as lesões de cáries detectadas por esse método. Resultado semelhante foi

encontrado por Haiter-Neto, Wenzel e Gottfredsen (2008), segundo os quais tanto as radiografias quanto os equipamentos de TCFC falharam na detecção de pequenas lesões de cáries. Ambos os métodos têm apresentado uma baixa sensibilidade para detectar lesões de cárie restritas ao esmalte (QU et al., 2011; SENEL et al., 2010; YOUNG et al., 2009), e a percepção de pequenas alterações de densidade no esmalte pode ficar na dependência da habilidade do avaliador (SENEL et al., 2010) e da sua acuidade visual em observar alterações súbitas de densidade, que podem passar despercebidas.

A acurácia geral dos equipamentos testados neste trabalho (entre 70,8% e 79,1%) pode ser considerada boa, o mesmo tendo sido observado em outros estudos envolvendo TCFCs no diagnóstico de cáries proximais (KAYIPMAZ et al., 2011; SANSARE et al., 2014; WENZEL et al., 2013), entretanto, poucos apresentaram resultado superior aos das radiografias digitais (SANSARE et al., 2014; WENZEL et al., 2013). É importante ressaltar-se que cada estudo realizado utilizou diferentes equipamentos de TCFC (ver Quadro 1), assim como diferentes receptores de imagens digitais. Os equipamentos de TCFC dispõem de diferente espaçamento entre cortes, de dimensão de *voxel* e de FOV distintos, o que irá interferir na qualidade da imagem (KAYIPMAZ et al., 2011).

Entretanto, mesmo observando-se uma boa acurácia geral dos métodos, quando se testa um equipamento em relação ao seu poder de diagnóstico de cáries, deve-se levar em consideração a sua sensibilidade, isto é, sua capacidade de distinguir, entre todas as faces, aquelas que realmente possuem cáries. Apesar da baixa sensibilidade revelada pelos métodos, vale ressaltar que ela é superior à obtida com o exame clínico visual. Tendo em vista a impossibilidade de visualização direta da região de interesse, muitas lesões de cáries proximais podem passar despercebidas até que cavitações estejam presentes, e o uso exclusivo do exame clínico tátil-visual poderá subestimar a prevalência de cáries (RITTER et al., 2013). Assim, os exames de imagem podem contribuir para seu diagnóstico, ao aumentar a detecção de cáries proximais em cerca de 22,9% a 32,9% dos casos em adultos jovens (HOPCRAFT; MORGAN, 2005) e em 48% em crianças (LILLEHAGEN; GRINDEFJORD; MEJARE, 2007). No presente trabalho, a sensibilidade dos métodos variou de 4,5% a 22,7%, valores esses que, ainda que não sejam altos, representam uma significativa contribuição, por complementar as limitações do exame clínico.

Nesta pesquisa, foram testados equipamentos de diferentes FOVs, quanto à sua sensibilidade no diagnóstico de cáries proximais. O FOV interfere diretamente na resolução espacial da imagem, de modo que equipamentos de pequeno FOV geram imagens com *voxel*

menor do que aqueles com FOV maior, esperando-se que os primeiros tenham um melhor desempenho no diagnóstico de pequenas lesões de cáries (HAITER-NETO; WENZEL; GOTFREDSEN, 2008) e que possibilitem a avaliação de um maior número de fatias do mesmo dente, por gerar um menor espaçamento entre os cortes (KAYIPMAZ et al., 2011).

Cumprido, entretanto, assinalar que, no presente estudo, foi observado um comportamento oposto: o equipamento que apresentou o melhor desempenho foi aquele de FOV intermediário (Scanora), apesar de não se ter registrado, de modo geral, diferença estatística significativa entre os equipamentos testados, diferença que só foi observada na comparação entre o Scanora e o Kodak 9000 3D em cortes axiais. A conclusão semelhante chegou um estudo que também utilizou equipamentos de diferentes FOVs para o diagnóstico de cáries proximais (QU et al., 2011).

Além do FOV, outros parâmetros podem interferir na resolução espacial, dentre eles o tamanho da área focal do tubo de raios X. Quanto maior a área focal, maior a penumbra formada na imagem, o que pode comprometer sua nitidez e sua resolução espacial. Para reduzir esse efeito, os equipamentos utilizam a menor área focal efetiva possível (WHITE; PHAROAH, 2007). Na presente pesquisa, assim como em um dos estudos consultados (QU et al., 2011), os equipamentos utilizados, mesmo apresentando FOVs diferentes, possuíam área focal efetiva de 0,5mm, tendo sido igual, nos três equipamentos, o efeito desse fator sobre a resolução da imagem, o que justifica um comportamento similar no diagnóstico de cáries.

O tipo de detector de imagens presente nos equipamentos de TCFC não interferiu na qualidade da imagem e, conseqüentemente, na sua acurácia. Os três equipamentos testados apresentavam o mesmo tipo de detector de imagens (*Flat Panel* - CMOS), que possui uma alta escala dinâmica e cria menos distorções geométricas do que os detectores mais antigos, que utilizavam uma combinação de dispositivo de carga acoplada associado a um intensificador de imagens (SCARFE; FARMAN, 2008). Ao testar esses dois tipos de detectores de imagens quanto à acurácia na detecção de cáries proximais, observou-se um comportamento semelhante entre eles (QU et al., 2011), sendo o detector de *Flat Panel* - CMOS adequado ao diagnóstico quando as lesões envolvem a dentina (CHENG et al., 2012).

Como os equipamentos de TCFC apresentaram comportamentos distintos em relação à qualidade de imagem, isso pode ter comprometido a sua sensibilidade para o diagnóstico de cáries. A qualidade de imagem sofreu interferência de artefatos, estruturas visíveis que não estão presentes no objeto sob investigação e que podem comprometer a acurácia da

imagem (GAMBA et al., 2014; SCHULZE et al., 2011). Eles manifestaram-se de maneira diferente nos planos vertical e horizontal: nos cortes axiais detectou-se um comportamento horizontal, ao passo que nos cortes sagitais projetaram-se no plano vertical.

Dentre os equipamentos utilizados, as imagens geradas pelo Kodak 9000 3D foram as que apresentaram uma menor sensibilidade na detecção de lesões de cáries e maior interferência de artefatos. Nos cortes sagitais, foram observados artefatos com aspecto de esmalte duplicado; nos cortes axiais, a imagem do esmalte também encontrava-se distorcida, porém por artefatos em forma de cunha e arredondados, acompanhando a curvatura do esmalte. No 3D Accuitomo 170 também foi observado um pequeno artefato em esmalte nos cortes sagitais, não tendo sido, porém, suficiente para comprometer a imagem do dente nos seus contornos proximais. Esse tipo de artefato não foi percebido no Scanora, o que pode explicar uma maior detecção de cáries por esse equipamento.

Os artefatos em esmalte podem ser explicados pelo EEGE (do inglês *exponential edge gradient effect*), pelo qual estruturas de margens finas e de alto contraste em relação às estruturas vizinhas, ao serem atenuadas pelos fótons de radiação X, geram artefatos em forma de faixas, tangentes à margem, seguindo à direção da projeção (SCHULZE et al., 2011), como observado para o esmalte dentário (Figuras 8 e 9).

Comparando-se os equipamentos de TCFC quanto à formação de artefatos, percebeu-se que a formação do artefato EEGE aconteceu nos equipamentos de FOV pequeno, os quais possuem o mesmo tipo de detector de imagens que foram adquiridas com o mesmo kV (70), entretanto, com mA diferentes, como mostra o Quadro 2. Um maior número de artefatos observado no Kodak 9000 3D pode, assim, ser explicado pelo maior mA utilizado na aquisição da imagem (10mA), visto que um aumento no mA gera um aumento no número de fótons de radiação que irão interagir com a matéria (TSUCHIDA; ARAKI; OKANO, 2007).

Equipamento	kV	mA	Voxel	FOV (mm)	Giro	Detector
<b>Kodak 9000 3D</b>	70	10	76µm	50 x 37	360°	<i>Flat Panel-CMOS</i>
<b>3D Accuitomo 170</b>	70	2	125µm	60 x 60	180°/360°	<i>Flat Panel-CMOS</i>
<b>Scanora</b>	90	8	300µm	75 x100	360°	<i>Flat Panel-CMOS</i>

**Quadro 2** - Especificações técnicas dos equipamentos de TCFC testados

Fonte: Dados da pesquisa (2014) e informações dos manuais técnicos dos equipamentos.

Compondo o fundo da imagem, observou-se, ainda, o ruído eletrônico, caracterizado por registros de tons de cinza adicionais na imagem (SCARFE; FARMAN, 2008), que foi bem evidente no Kodak 9000 3D, pouco interferiu na qualidade de imagem do Scanora e não foi observado no 3D Accuitomo 170. A presença de ruído na imagem pode ser explicada pelo valor do mA, por já ter ficado comprovado que quanto menor o mA, maior o ruído na imagem (SCHULZE et al., 2011). Entretanto, no presente trabalho, apresentaram maior ruído as imagens do Kodak 9000 3D, exatamente as que foram obtidas com o maior mA (10mA). Provavelmente, outros fatores podem explicar o ocorrido, desde que é esperada a formação de inconsistências na imagem, manifestadas como artefatos, nos equipamentos de FOV pequeno, uma vez que o FOV corresponde a uma pequena parte de um todo que está sendo sensibilizado pela radiação X (SCHULZE et al., 2011).

O ruído eletrônico pode ser explicado, assim, pela geometria do feixe de radiação, quando um grande volume é irradiado para gerar imagens de um segmento do corpo, o que faz com que o feixe sofra atenuação por estruturas fora da região de interesse, e essa atenuação termina sendo registrada pelo receptor de imagens (SCARFE; FARMAN, 2008).

Para diminuir a formação de artefatos ou ruído eletrônico que compromettesse a imagem final, foram selecionados, para este trabalho, dentes que criassem uma situação ideal, sem restaurações que pudessem gerar interferências na imagem. Vale ressaltar que muitas vezes os exames são realizados em pacientes com próteses ou restaurações metálicas, ou com implantes dentários, que geram artefatos na imagem, dificultando o diagnóstico de alterações súbitas de contraste nas regiões adjacentes e a detecção de cáries.

A seleção dos protocolos de aquisição de imagens baseou-se na rotina clínica de uso dos equipamentos, já que não existe um consenso na literatura quanto ao melhor protocolo a ser utilizado para o diagnóstico de cáries proximais. Para os sensores digitais, as radiografias foram apresentadas a dois radiologistas com experiência em imagem digital, que avaliaram as imagens quanto à sua qualidade geral e optaram por aquelas obtidas com o menor TE (0,16s); para os equipamentos de TCFC, adotou-se a rotina clínica para atendimento de um adulto médio.

A escolha do melhor protocolo deve levar em consideração a qualidade da imagem, sem, no entanto, violar o princípio ALARA (em inglês, *as low as reasonable achievable*), pelo qual as imagens devem ser adquiridas com o menor tempo de exposição, sem que haja um comprometimento de sua qualidade e do seu poder de diagnóstico (CHENG et al., 2012).

Por isso, ao considerar-se o uso da TCFC para o diagnóstico de cáries proximais, deve-se lembrar de que ela produz doses de radiação maiores do que os exames radiográficos intraorais, como as radiografias interproximais (HAITER-NETO; WENZEL; GOTFREDSEN, 2008), variando sua dose efetiva de acordo com o FOV do aparelho em 131 $\mu$ Sv, 88 $\mu$ Sv e 34 $\mu$ Sv para equipamentos de grande, médio e pequeno FOV, respectivamente (PAUWELS et al., 2012). Ao comparar as doses obtidas com dez TCFCs, dentre eles o Kodak 9000 3D, o 3D Accuitomo 170 e o Scanora, um estudo observou que as doses médias obtidas foram de 36 $\mu$ Sv, 180 $\mu$ Sv e 105 $\mu$ Sv, respectivamente (ROTTLE et al., 2013), valores esses muito superiores aos obtidos quando foram realizadas quatro radiografias interproximais com colimador retangular (5 $\mu$ Sv) (LUDLOW; DAVIES-LUDLOW; WHITE, 2008). Assim, os possíveis benefícios advindos do exame de cáries proximais em equipamentos de TCFC não compensam os eventuais riscos associados à radiação ionizante (ZHANG et al., 2011).

No presente trabalho, ainda que constatada uma boa acurácia no diagnóstico de cáries proximais, foi baixa a sensibilidade tanto das radiografias digitais como dos equipamentos de TCFC, sendo limitado o seu valor para o diagnóstico de cáries incipientes. Esses resultados corroboram os de outros estudos que observaram que as TCFCs não melhoram o diagnóstico de lesões de cáries proximais não cavitadas (QU et al., 2011). Por outro lado, de acordo com as orientações do Projeto SEDENTEXCT, não existem evidências que justifiquem o uso clínico das TCFCs na detecção e diagnóstico de cáries. No entanto, quando uma TCFC for realizada com outros propósitos de diagnóstico, as imagens podem ser criteriosamente avaliadas quanto à presença de cáries (SEDENTEXCT, 2012).

Uma possível limitação do presente estudo foi não ter permitido que os avaliadores alterassem o brilho e o contraste das imagens — adquiridas com protocolos com baixo kV/mA ou pequeno TE —, o que teria permitido sua adequação aos critérios individuais de cada avaliador para um bom diagnóstico de cárie; além disso, o estudo dinâmico das tomografias, pelo qual os avaliadores teriam a liberdade de correr todos os cortes das imagens, poderia ter facilitado o diagnóstico.

Por tudo isso, deve-se continuar buscando o método ideal que irá permitir a percepção de sutis perdas de minerais, como ocorre nas cáries incipientes. Novos estudos devem ser realizados, testando-se diferentes protocolos de aquisição, para determinar-se aquele que permita uma melhor detecção de cáries, antes que seus sinais clínicos sejam evidentes.

## **9 CONCLUSÃO**

Em um contexto em que se objetiva a preservação e a conservação da estrutura dentária, a Odontologia Preventiva busca identificar métodos de imagem que possibilitem a detecção de cáries em sua fase inicial, antes que cavitações sejam detectadas clinicamente. Nesse sentido, métodos radiográficos e tomográficos foram testados neste trabalho, buscando-se detectar cáries incipientes em face proximal. Os métodos testados apresentaram baixa sensibilidade para o diagnóstico de cáries proximais, sobretudo aquelas incipientes, e portanto, têm valor limitado para este fim. Apesar de a TCFC mostrar um melhor desempenho do que a radiografia digital, a maior dose de radiação inerente a esse sistema de aquisição de imagem não justifica o seu uso.



## REFERÊNCIAS

- ABESI, F. et al. Diagnostic accuracy of digital and conventional radiography in the detection of non-cavitated approximal dental caries. **Iran J Radiol**, Tehran, v.9, n.1, p.17-21, Mar. 2012.
- AKBARI, M. et al. A pilot study of a modified radiographic technique for detecting early proximal cavities. **Caries Res**, Basel, v.47, n.6, p.612-616, Nov. 2013.
- AKDENIZ, B. G.; GRÖNDAHL, H. G.; MAGNUSSON, B. Accuracy of proximal caries depth measurements: comparison between limited cone beam computed tomography, storage phosphor and film radiography. **Caries Res**, Basel, v.40, n.3, p.202-207, May. 2006.
- ALM, A. et al. Oral hygiene and parent-related factors during early childhood in relation to approximal caries at 15 years of age. **Caries Res**, Basel, v.42, n.1, p.28-36, Jan. 2008.
- ALVES, L. S. et al. Tooth loss prevalence and risk indicators among 12-year-old schoolchildren from south Brazil. **Caries Res**, Basel, v.48, n.4, p.347-352, July. 2014.
- ARNOLD, W. H.; GAENGLER, P.; SAEUBERLICH, E. Distribution and volumetric assessment of initial approximal caries lesions in human premolars and permanent molars using computer-aided three-dimensional reconstruction. **Arch Oral Biol**, Oxford, v.45, n.12, p.1065-1071, Dec. 2000.
- ARNOLD, W. H.; KONOPKA, S.; GAENGLER, P. Qualitative and quantitative assessment of intratubular dentin formation in human natural carious lesions. **Calcif Tissue Int**, Nova York, v.69, n.5, p.268-273, Nov. 2001.
- ARNOLD, W. H. et al. Morphological analysis and chemical content of natural dentin carious lesion zone. **Ann Anat**, Jena, v.185, n.5, p.419-424, Oct. 2003.
- ÁSTVALDSDÓTTIR, Á. et al. Approximal caries detection by DIFOTI: in vitro comparison of diagnostic accuracy/efficacy with film and digital radiography. **Int J Dent**, Nova York, v.2012, id.326401, 2012.
- BACA, P. et al. Horizontal transmission of streptococcus mutans in schoolchildren. **Med Oral Patol Oral Cir Bucal**, Valencia, v.17, n.3, p.495-500, May. 2012.
- BERKHOUT, W.E. et al. Detection of proximal caries with high-resolution and standard resolution digital radiographic systems. **Dentomaxillofac Radiol**, Houndsmill, v.36, n.4, p.204-210, May. 2007.
- BRASIL. Ministério da Saúde. Secretaria de Atenção à Saúde. Departamento de Atenção Básica. **Projeto SB Brasil 2010: pesquisa nacional de saúde bucal: resultados principais**. Brasília, DF, Ministério da Saúde; 2012. 116 p.

BRETZ, W. A.; THOMAS, J. G.; WEYANT, R. J. Familial oral microbiotal imbalance and dental caries occurrence in their children. **Univ Odontol**, Bogotá, v.32, n.68, p.109-116, 2013.

CARNEIRO, L. S. et al. In vivo study of pixel grey-measurement in digital subtraction radiography for monitoring caries remineralization. **Dentomaxillofac Radiol**, Houndsmills, v.38, n.2, p.73-78, Feb. 2009.

CHARUAKKRA, A. et al. Diagnostic performance of cone-beam computed tomography on detection of mechanically-created artificial secondary caries. **Imaging Sci Dent**, Seoul, v.41, n.4, p.143-150, Dec. 2011.

CHENG, J-G. et al. Detection accuracy of proximal caries by phosphor plate and cone-beam computerized tomography images scanned with different resolutions. **Clin Oral Invest**, Berlim, v.16, n.4, p.1015-1021, Aug. 2012.

CHEW, H. P. et al. Measuring initial enamel erosion with quantitative light-induced fluorescence and optical coherence tomography: an in vitro validation study. **Caries Res**, Basel, v.48, n.3, p.254-262, Jan. 2014.

CÔRTEZ, D. F.; ELLWOOD, R. P.; EKSTRAND, K. R. An in vitro comparison of a combined FOTI/Visual examination of occlusal caries with other cases diagnostic methods and the effect of stain on their diagnostic performance. **Caries Res**, Basel, v.37, n.1, p.8-16, Jan./Feb. 2003.

CYPRIANO, S. et al. Avaliação de índices CPOD simplificados em levantamentos epidemiológicos de cárie dentária. **Rev Saúde Pública**, São Paulo, v.39, n.2, p.285-292, Apr. 2005.

DEERY, C. et al. Prevalence of dental caries in Latvian 11- to 15-year-old children and the enhanced diagnostic yield of temporary tooth separation, FOTI and electronic caries measurement. **Caries Res**, Basel, v.34, n.1, p.2-7, Jan./Feb. 2000.

DEVITO, K. L.; BARBOSA, F. S.; FELIPPE FILHO, W. N. An artificial multilayer perceptron neural network for diagnosis of proximal dental caries. **Oral Surg Oral Med Oral Pathol Oral Radiol Oral Endod**, St. Louis, v.106, n.6, p.879-884, Dec. 2008.

DEYHLE, H. et al. Nanostructure of carious tooth enamel lesion. **Acta Biomater**, Oxford, v.10, n.1, p.355-364, Jan. 2014.

DOMEJEAN, S. et al. Horizontal transmission of mutans streptococci in children. **J Dent Res**, Alexandria, v.89, n.1, p.51-55, Jan. 2010.

FARMAN, A.G.; FARMAN, T.T. A comparison of 18 different x-ray detectors currently used in dentistry. **Oral Surg Oral Med Oral Pathol Oral Radiol Oral Endod**, St. Louis, v.99, n.4, p.485-489, Apr. 2005.

FEATHERSTONE, J. D. B. Dental caries: a dynamic disease process. **Aust Dent J**, St. Leonards, v.53, n.3, p.286-291, Sept. 2008.

- GAMBA, T.O. et al. Influence of cone-beam computed tomography image artifacts on the determination of dental arch measurements. **Angle Orthod**, Lawrence, v.84, n.2, p.274-278, Mar. 2014.
- GOMEZ, J. et al. Quantitative light-induced fluorescence to measure enamel remineralization in vitro. **Caries Res**, Basel, v.48, n.3, p.223-227, Jan. 2014.
- GUEDES, R. S. et al. Validation of visual caries activity assessment: a 2-yr cohort study. **J Dent Res**, Alexandria, v.93, suppl.7, p.101S-107S, Apr. 2014.
- GUPTA, P. et al. Role of sugar and sugar substitutes in dental caries: a review. **ISRN Dent**, Nova York, 519421, Dec. 2013.
- HAITER-NETO, F.; WENZEL, A.; GOTFREDSSEN, E. Diagnostic accuracy of cone beam computed tomography scans compared with intraoral image modalities for detection of caries lesions. **Dentomaxillofac Radiol**, Houndsmills, v.37, n.1, p.18-22, Jan. 2008.
- HAITER-NETO, F. et al. A comparison of older and newer versions of intraoral digital radiography systems: Diagnosing noncavitated proximal caries lesions. **J Am Dent Assoc**, Chicago, v.138, n.10, p.1353-1359, Oct. 2007.
- HAITER-NETO, F. et al. Detection of non-cavitated approximal caries lesions in digital images from seven solid-state receptors with particular focus on task-specific enhancement filters. An ex vivo study in human teeth. **Clin Oral Invest**, Berlin, v.12, n.3, p.217-223, Sept. 2008.
- HAITER-NETO, F. et al. Task-specific enhancement filters in storage phosphor images from the Vistascan system for detection of proximal caries lesions of known size. **Oral Surg Oral Med Oral Pathol Oral Radiol Oral Endod**, St. Louis, v.107, n.1, p.116-121, Jan. 2009.
- HARRIS, R. et al. Risk factors for dental caries in young children: a systematic review of the literature. **Community Dent Health**, Lowestoft, v.21, suppl.1, p.71-85, Mar. 2004.
- HICKS, J.; GARCIA-GODOY, F.; FLAITSZ, C. Biological factors in dental caries enamel structure and the caries process in the dynamic process of demineralization and remineralization (part 2). **J Clin Pediatr Dent**, Birmingham, v.28, n.2, p.119-124, June. 2004.
- HIETALA-LENKKERI, A. M. et al. The additional information of bitewing radiographs in the detection of established or severe dentinal decay in 14-year olds: a cross-sectional study in low-caries population. **ScientificWorldJournal**, Nova York, Jan. 2014.
- HINTZE, H.; WENZEL, A.; DANIELSEN, B. Behaviour of approximal carious lesions assessed by clinical examination after tooth separation and radiography: a 2.5 year longitudinal study in young adults. **Caries Res**, Basel, v.33, n.6, p.415-422, Nov./Dec. 1999.
- HINTZE, H.; WENZEL, A.; FRYDENBERG, M. Accuracy of caries detection with four storage phosphor systems and E-speed radiographs. **Dentomaxillofac Radiol**, Houndsmills, v.31, n.3, p.170-175, May. 2002.

HOLTZMAN, J. S. et al. Ability of optical coherence tomography to detect caries beneath commonly used dental sealants. **Lasers Surg Med**, Malden, v.42, n.8, p.752-759, Oct. 2010.

HOPCRAFT, M.S.; MORGAN, M.V. Comparison of radiographic and clinical diagnosis of approximal and occlusal dental caries in a young adult population. **Community Dent Oral Epidemiol**, Malden, v.33, n.3, p.212-218, June. 2005.

HSIEH, Y-S. et al. Dental optical coherence tomography. **Sensors (Basel)**, Basel, v.13, n.7, p.8928-8949, July. 2013.

ISMAIL, A. I. et al. The International Caries Detection and Assessment System (ICDAS): an integrated system for measuring dental caries. **Community Dent Oral Epidemiol**, Malden, v.35, n.3, p.170-178, June. 2007.

KAMBUROGLU, K. et al. A comparison of the diagnostic accuracy of in vivo and in vitro photostimulable phosphor digital images in the detection of occlusal caries lesions. **Dentomaxillofac Radiol**, Houndsmills, v.39, n.1, p.17-22, Jan. 2010a.

KAMBUROGLU, K. et al. Occlusal caries detection by using a cone-beam CT with different voxel resolutions and a digital intraoral sensor. **Oral Surg Oral Med Oral Pathol Oral Radiol Oral Endod**, St. Louis, v.109, n.5, p.e63-e69, May. 2010b.

KAMBUROGLU, K. et al. Proximal caries detection accuracy using intraoral bitewing radiography, extraoral bitewing radiography and panoramic radiography. **Dentomaxillofac Radiol**, Houndsmills, v.41, n.6, p.450-459, Sept. 2012.

KANAGARATNAM, S. et al. Enamel defects and dental caries in 9-year-old children living in fluoridated and nonfluoridated areas of Auckland, New Zealand. **Community Dent Oral Epidemiol**, Malden, v.37, n.3, p.250-259, June. 2009.

KATCHBURIAN, E.; ARANA, V. **Histologia e embriologia oral**. Rio de Janeiro: Guanabara Koogan, 1999. 381p.

KAYIPMAZ, S. et al. An in vitro comparison of diagnostic abilities of conventional radiography, storage phosphor, and cone beam computed tomography to determine occlusal and approximal caries. **Eur J Radiol**, Stuttgart, v.80, n.2, p.478-482, Nov. 2011.

KEYES, P. H. The infectious and transmissible nature of experimental dental caries. Findings and implications. **Arch Oral Biol**, Oxford, v.1, n.4, p.304-320, Mar. 1960.

KIDD, E. Implications of the new paradigm of dental caries. **J Dent**, Nova York, v.39, suppl.2, p.s3-8, Dec. 2011.

KISHI, M. et al. Relationship of quantitative salivary levels of *Streptococcus mutans* and *S. Sobrinus* in mothers to caries status and colonization of mutans streptococci in plaque in their 2.5-year-old children, **Community Dent Oral Epidemiol**, Malden, v.37, n.3, p.241-249, June. 2009.

- KÖRBER, F. P. M.; CORNEJO, L. S.; GIMÉNEZ, M. G. Early acquisition of *Streptococcus mutans* for children. **Acta Odontol Latinoam**, Buenos Aires, v.18, n.2, p.69-74, Dec. 2005.
- KRZYZOSTANIAK, J. et al. A comparative study of the diagnostic accuracy of cone beam computed tomography and intraoral radiographic modalities for the detection of noncavitated caries. **Clin Oral Investig**, Berlin, 2014 [Epub ahead of print]
- KÜHNISCH, J. et al. Development, methodology and potential of the New Universal Visual Scoring System (UniViSS) for caries detection and diagnosis. **Int J Environ Res Public Health**, Basel, v.6, n.9, p.2500-2509, Sept. 2009.
- KÜHNISCH, J.; IFLAND, S.; TRANÆUS, S.; HEINRICH-WELTZIEN, R. Comparison of visual inspection and different radiographic methods for dentin caries detection on occlusal surfaces. **Dentomaxillofac Radiol**, Houndsmills, v.38, n.7, p.452-457, Oct. 2009.
- KULKARNI, G. V. et al. Association of GLUT2 and TAS1R2 genotypes with risk for dental caries. **Caries Res**, Basel, v.47, n.3, p.219-225, Apr. 2013.
- KUTSCH, V. K.; YOUNG, D. A. New directions in the etiology of dental caries disease. **J Calif Dent Assoc**, Sacramento, v.39, n.19, p.716-721, Oct. 2011.
- LANGLAND, O. E.; LANGLAIS, R. P. Early pioneers of oral and maxillofacial radiology. **Oral Surg Oral Med Oral Pathol Oral Radiol Endod**, St. Louis, v.80, n.5, p.496-511, Nov. 1995.
- LAW, V.; SEOW, W. K.; TOWNSEND, G. Factors influencing oral colonization of mutans streptococci in young children. **Aust Dent J**, St. Leonards, v.52, n.2, p.93-100, June. 2007.
- LI, G. et al. Detection of in vitro proximal caries in storage phosphor plate radiographs scanned with different resolutions. **Dentomaxillofac Radiol**, Houndsmills, v.37, n.6, p.325-329, Sept. 2008.
- LI, G. et al. Diagnostic accuracy of proximal caries by digital radiographs: an in vivo and in vitro comparative study. **Oral Surg Oral Med Oral Pathol Oral Radiol Endod**, St. Louis, v.109, n.3, p.462-467, Mar. 2010.
- LILLEHAGEN, M.; GRINDEFJORD, M.; MEJARE, I. Detection of approximal caries by clinical and radiographic examination in 9-year-old Swedish children. **Caries Res**, Basel, v.41, n.3, p.177-185, Apr. 2007.
- LONGBOTTOM, C.; HUYSMANS, M. C. Electrical measurements for use in caries clinical trials. **J Dent Res**, Alexandria, v.83, suppl.1, p.C76-79, 2004.
- LUDLOW, J.B.; DAVIES-LUDLOW, L.E.; WHITE, S.C. Patient risk related to common dental radiographic examinations: the impact of 2007 International Commission on Radiological Protection recommendations regarding dose calculation. **J Am Dent Assoc**, Chicago, v.139, n.9, p.1237-1243, Sept. 2008.

MAIA, A. M. A. et al. Characterization of enamel in primary teeth by optical coherence tomography for assessment of dental caries. **Int J Paediatr Dent**, Malden, v.20, n.2, p.158-164, Mar. 2010.

MAIA, A. M. A. et al. Evaluation of two imaging techniques: a near-infrared transillumination and dental radiographs for the detection of early approximal enamel caries. **Dentomaxillofac Radiol**, Houndsmills, v.40, n.7, p.429-433, Oct. 2011.

MARSH, P. D. Microbial ecology of dental plaque and its significance in health and disease. **Adv Den Res**, Alexandria, v.8, n.2, p.263-271, July. 1994.

MARSH, P. D. Dental plaque as a biofilm and a microbial community: implications for health and disease. **BMC Oral Health**, Londres, v.6, suppl.1, p.S14, June. 2006.

MELLER, C. et al. Predicting caries by measuring its activity using quantitative light-induced fluorescence in vivo: a 2-year caries increment analysis. **Caries Res**, Basel, v.46, n.4, p.361-367, July. 2012.

MELO, D. P. et al. Alternative erasing times of the DenOptix system plate: performance on the detection of proximal caries. **Oral Surg Oral Med Oral Pathol Oral Radiol Endod**, St. Louis, v.107, n.1, p.122-126, Jan. 2009.

MESTRINER, S. F.; PARDINI, L. C.; MESTRINER, W. J. Impact of the bitewing radiography exam inclusion on the prevalence of dental caries in 12-year-old students in the city of Franca, São Paulo, Brasil. **J Appl Oral Sci**, Bauru, v.14, n.3, p167-171, June. 2006.

MITROPOULOS, P. et al. Diagnostic performance of the visual caries classification system ICDAS II versus radiography and micro-computed tomography for proximal caries detection: an in vitro study. **J Dent**, Philadelphia, v.38, n.11, p.859-867, Nov. 2010.

MOUNT, G. J. Defining, classifying, and placing incipient caries lesions in perspective. **Dent Clin North Am**, Philadelphia, v.49, n.4, p.701-723, Oct. 2005.

NAKAJIMA, Y. et al. Detection of occlusal caries in primary teeth using swept source optical coherence tomography. **J Biomed Opt**, Bellingham, v.19, n.1, 16020, Jan. 2014.

NASPITZ, G. M. C. C. et al. Anti-Streptococcus mutans antibodies in saliva of children with different degrees of dental caries. **Pediatr Allergy Immunol**, Malden, v.10, n.2, p.143-149, May. 1999.

NEWMAN, B. et al. Clinical detection of caries in the primary dentition with and without bitewing radiography. **Aust Dent J**, St. Leonards, v.54, n.1, p.23-30, Mar. 2009.

PAL, S. et al. Correlation of total salivary secretory immunoglobulin A (SIgA) and mutans specific SIgA in children having different caries status. **J Indian Soc Pedod Prev Dent**, Mumbai, v.31, n.4, p.270-274, Oct./Dec. 2013.

PARISOTTO, T. M. et al. Immunological and microbiologic changes during caries development in young children. **Caries Res**, Basel, v.45, n.4, p.377-385, Sept. 2011.

PAUWELS, R. et al. Effective dose range for dental cone beam computed tomography scanners. **Eur J Radiol**, Stuttgart, v.81, n.2, p.267-271, Feb. 2012.

PEDRAZZI, V. et al. Métodos mecânicos para controle do biofilme dentário supragengival. **R Periodontia**, São Paulo, v.19, n.3, p.26-33, Sept. 2009.

PETERSON, S. N. et al. Dental caries pathogenicity: a genomic and metagenomic perspective. **Int Dent J**, Malden, v.61, suppl.1, p.11-22, Aug. 2011.

PONTUAL, A. A. **Estudo comparativo de três sistemas digitais sem cabo no diagnóstico de cáries proximais**. 2007. 73f. Tese (Doutorado em Radiologia Odontológica) - Universidade Estadual de Campinas, Piracicaba, 2007.

PONTUAL, A. A. et al. Comparison of digital systems and conventional dental film for the detection of approximal enamel caries. **Dentomaxillofac Radiol**, Houndsmills, v.39, n.7, p.431-436, Oct. 2010.

PRETTY, I. A.; ELLWOOD, R. P. The caries continuum: opportunities to detect, treat and monitor the re-mineralization of early caries lesions. **J Dent**, Philadelphia, v.41, suppl.2, p.S12-21, Aug. 2013.

QU, X. et al. Detection accuracy of in vitro approximal caries by cone beam computed tomography images. **Eur J Radiol**, Stuttgart, v.79, n.2, p.e24-27, Aug. 2011.

RATHORE, S. et al. *Ex vivo* comparison of Galileos cone beam CT and intraoral radiographs in detecting occlusal caries. **Dentomaxillofac Radiol**, Houndsmills, v.41, n.6, p.489-493, Sept. 2012.

RITTER, A. et al. Visual-tactile versus radiographic caries detection agreement in caries-active adults. **J Public Health Dent**, Malden, v. 73, n.3, p.252-260, June. 2013.

RUSSELL, M. W. et al. Secretory Immunity in Defense against Cariogenic Mutans Streptococci. **Caries Res**, Basel, v.33, n.1, p.4-15, Jan./Feb. 1999.

RUSSELL, M. W. et al. A caries vaccine? **Caries Res**, Basel, v.38, n.3, p.230-235, May/June. 2004.

SANSARE, K. et al. Should cavitation in proximal surfaces be reported in cone beam computed tomography examination? **Caries Res**, Basel, v.48, n.3, p.208-213, Apr. 2014.

SCARFE, W. C.; FARMAN, A. G. What is Cone-Beam CT and how does it work? **Dent Clin North Am**, Philadelphia, v.52, n.4, p.707-30, Oct. 2008.

SCHULZE, R. et al. Artefacts in CBCT: a review. **Dentomaxillofac Radiol**, Houndsmills, v.40, n.5, p.265-273, July. 2011.

SEDEXCT Project. **Radiation protection: cone beam CT for dental and maxillofacial radiology**. Evidence-based guidelines. Luxemburgo. 2012. 156p.

SELWITZ, R. H.; ISMAIL, A. I.; PITTS, N. B. Dental caries. **Lancet**, London, v.369, n.6, p.51-59, Jan. 2007.

- SENEL, B. et al. Diagnostic accuracy of different imaging modalities in detection of proximal caries. **Dentomaxillofac Radiol**, Houndsmills, v.39, n.8, p.501-511, Dec. 2010.
- SHELLIS, R. P. Relationship between human enamel structure and the formation of caries-like lesions in vitro. **Archs Oral Biol**, Manchester, v.29, n.12, p.975-981, Dec. 1984.
- SHI, X.Q.; LI, G. Detection accuracy of approximal caries by black-and-white and color-coded digital radiographs. **Oral Surg Oral Med Oral Pathol Oral Radiol Endod**, St. Louis, v.107, n.3, p.433-436, Mar. 2009.
- SLADE, G. D. et al. Effects of fluoridated drinking water on dental caries in Australian adults. **J Dent Res**, Alexandria, v.92, n.4, p.376-382, Apr. 2013.
- SOUZA, A. L. et al. Assessing caries status according to the CAST instrument and WHO criterion in epidemiological studies. **BMC Oral Health**, Londres, v.14, p.119, Sep. 2014.
- TAKAHASHI, N.; NYVAD, B. Caries ecology revisited: microbial dynamics and the caries process. **Caries Res**, Basel, v.42, n.6, p.409-418, Nov. 2008.
- TAKAHASHI, N.; NYVAD, B. The role of bacteria in the caries process: ecological perspectives. **J Dent Res**, Alexandria, v.90, n.3, p.294-303, Mar. 2011.
- TANNURE, P. N. et al. MMP13 polymorphism decreases risk for dental caries. **Caries Res**, Basel, v.46, n.4, p.401-407, Jul. 2012.
- TENOVUO, J. Salivary parameters of relevance for assessing caries activity in individuals and populations. **Community Dent Oral Epidemiol**, Malden, v.25, n.1, p.82-86, Feb. 1997.
- TRANAEUS, S. et al. Potential applications and limitations of quantitative light-induced fluorescence in dentistry. **Med Laser Appl**, Jena, v.16, n.3, p.195-204, 2001.
- TRANAEUS, S.; SHI, X.-Q.; ANGMAR-MANSSON, B. Caries risk assessment: methods available to clinicians for caries detection. **Community Dent Oral Epidemiol**, Malden, v.33, n.4, p.265-273, Aug. 2005.
- TSUCHIDA, R.; ARAKI, K.; OKANO, T. Evaluation of a limited cone-beam volumetric imaging system: comparison with film radiography in detecting incipient proximal caries. **Oral Surg Oral Med Oral Pathol Oral Radiol Oral Endod**, St. Louis, v.104, n.3, p.412-416, Sept. 2007.
- ULUSU, T., BODUR, H., ODABAŞ, M. E. In vitro comparison of digital and conventional bitewing radiographs for the detection of approximal caries in primary teeth exposed and viewed by a new wireless handheld unit. **Dentomaxillofac Radiol**, Houndsmills, v.39, n.2, p.91-94, Feb. 2010.
- VALIZADEH, S. et al. Evaluation of cone beam computed tomography (CBCT) system: comparison with intraoral periapical radiography in proximal caries detection. **J Dent Res Dent Clin Dent Prospects**, Tabriz, v.6, n.1, p.1-5, 2012.



- VAN DAATSELAAR, A.N.; TYNDALL, D.A.; VAN DER STELT, P.F. Detection of caries with local CT. **Dentomaxillofac Radiol**, Houndsmills, v.32, n.4, p.235-241, July. 2003.
- VAN DER STELT, P. F. Better imaging: the advantages of digital radiography. **J Am Dent Assoc**, Chicago, v.139, n.6 (supplement), p.7S-13S, June. 2008.
- WANG, J. et al. Relationship between electrical resistance measurements and microradiographic variables during remineralization of softened enamel lesions. **Caries Res**, Basel, v.39, n.1, p.60-64, Jan./Feb. 2005.
- WENDELL, S. et al. Taste genes associated with dental caries. **J Dent Res**, Alexandria, v.89, n.11, p.1198-1202, Nov. 2010.
- WENZEL, A. Digital radiography and caries diagnosis. **Dentomaxillofac Radiol**, Houndsmills, v.27, n.1, p.3-11, Jan. 1998.
- WENZEL, A. Bitewing and digital bitewing radiography for detection of caries lesions. **J Dent Res**, Alexandria, v.83, suppl.1, p.C72-C75, July. 2004.
- WENZEL, A. et al. Detection of cavitated approximal surfaces using cone beam CT and intraoral receptors. **Dentomaxillofac Radiol**, Houndsmills, v.42, n.1, p.39458105, Jan. 2013.
- WHITE, S. C.; PHAROAH, M. J. **Radiologia oral: fundamentos e interpretação**. 5. ed. Rio de Janeiro: Elsevier, 2007. 724 p.
- WONG, F. S. L.; WILLMOTT, N. S.; DAVIS, G. R. Dentinal carious lesion in three dimensions. **Int J Paediatric Dent**, Malden, v.16, n.6, p.419-423, Nov. 2006.
- WRIGHT, J. T. Defining the contribution of genetics in the etiology of dental caries. **J Dent Res**, Alexandria, v.89, n.11, p. 1173-1174, Nov. 2010.
- YANAGISAWA, T.; MIAKE, Y. High-resolution electron microscopy of enamel-crystal demineralization and remineralization in carious lesions. **J Electron Microsc**, Tokyo, v.52, n.6, p.605-613, Dec. 2003.
- YANG, J.; DUTRA, V. Utility of radiology, laser fluorescence, and transillumination. **Dent Clin North Am**, Philadelphia, v.49, n.4, p.739-752, Oct. 2005.
- YOUNG, D. A.; FEATHERSTONE, J. D. B. Digital Imaging Fiber-Optic Trans-Illumination, F-speed radiographic film and depth of approximal lesions. **J Am Dent Assoc**, Chicago, v.136, n.12, p.1682-1687, Dec. 2005.
- YOUNG, S. M. et al. A comparative study of high-resolution cone beam computed tomography and charge-coupled device sensors for detecting caries. **Dentomaxillofac Radiol**, Houndsmills, v.38, n.7, p.445-451, Oct. 2009.
- ZAVGORODNIY, A. V.; ROHANIZADEH, R.; SWAIN, M. V. Ultrastructure of dentine carious lesions. **Arch Oral Biol**, Oxford, v.53, n.2, p.124-132, Feb. 2008.

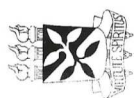ZAVGORODNIY, A. V. et al. Ultrastructural observations and growth of occluding crystals in carious dentine. **Acta Biomater**, Oxford, v.4, n.5, p.1427-1439, Sept. 2008.

ZHANG, Z. L. et al. The detection accuracies for proximal caries by cone-beam computerized tomography, film and phosphor plates. **Oral Surg Oral Med Oral Pathol Oral Radiol Endod**, St. Louis, v.111, n.1, p.103-108, Jan. 2011.

ZIMMER, S.; JAHN, K-R.; BARTHEL, C. R. Recommendations for the use of fluoride in caries prevention. **Oral Health Prev Dent**, Londres, v.1, n.1, p.45-51, Mar. 2003.

ZUKANOVIC, A. Caries risk assessment models in caries prediction. **Acta Med Acad**, Sarajevo, v.42, n.2, p.198-208, Nov. 2013.

## ANEXO A – PARECER DO COMITÊ DE ÉTICA



**UNIVERSIDADE FEDERAL DA BAHIA**  
**FACULDADE DE ODONTOLOGIA**  
**COMITÊ DE ÉTICA EM PESQUISA**

### **APROVAÇÃO**

Os membros do Comitê de Ética em Pesquisa da Faculdade de Odontologia da UFBA, em sessão ordinária no dia 02 de maio de 2012 resolveu através do Parecer Consubstanciado nº 04/12 aprovar o projeto de pesquisa “Avaliação de Cárie por diferentes Métodos de Aquisição de Imagem”, do pesquisador Paulo Sérgio Flores, área temática Grupo III, registro no SISNEP FR: 481413, CAAE: 0047.0.368.000-11.

Salvador, 02 de maio 2012.

  
Prof. Dr. **André Carlos de Freitas**  
Coordenador do CEP FOUFBA